



UCAM

UNIVERSIDAD CATÓLICA
DE MURCIA

ESCUELA INTERNACIONAL DE DOCTORADO
Programa de Doctorado Ciencias de la Salud

ESTUDIO DE VALIDACIÓN DE LA ECOGRAFÍA
ENDOANAL DINÁMICA EN EL SÍNDROME DE
DEFECACIÓN OBSTRUCTIVA.

Autor:

Delia María Luján Martínez

Directores:

Dr. D^a. Mari Fe Candel Arenas

Dr. D. Emilio Peña Ros

Murcia, junio de 2021



UCAM

UNIVERSIDAD CATÓLICA
DE MURCIA

ESCUELA INTERNACIONAL DE DOCTORADO
Programa de Doctorado Ciencias de la Salud

ESTUDIO DE VALIDACIÓN DE LA ECOGRAFÍA
ENDOANAL DINÁMICA EN EL SÍNDROME DE
DEFECACIÓN OBSTRUCTIVA.

Autor:

Delia María Luján Martínez

Directores:

Dr. D^a. Mari Fe Candel Arenas

Dr. D. Emilio Peña Ros

Murcia, junio de 2021


AUTORIZACIÓN DEL DIRECTOR DE LA TESIS
PARA SU PRESENTACIÓN

La Dr. Doña Mari Fe Candel Arenas y el Dr. D. Emilio Peña Ros como Directores de la Tesis Doctoral titulada “Estudio de validación de la ecografía endoanal dinámica en el síndrome de defecación obstructiva” realizada por Doña Delia María Luján Martínez en el Programa de Doctorado Ciencias de la Salud, **autoriza su presentación a trámite** dado que reúne las condiciones necesarias para su defensa.

Lo que firmo, para dar cumplimiento al Real Decreto 99/2011 de 28 de enero, en Murcia a 24 de junio de 2021.



Fdo: Mari Fe Candel Arenas



Fdo: Dr. Emilio Peña Ros

AGRADECIMIENTOS

La realización de presente estudio es fruto de la orientación, sugerencias y motivación del Dr. Emilio Peña, director de este trabajo, compañero y amigo, sin él no hubiera sido posible la realización del mismo. Gracias también a la Dra. Mari Fe Candel, mi guía en esta larga carrera de la cirugía, sin ella yo no tendría el estímulo investigador. Al Dr. Pedro Parra, por su gran participación en este trabajo y enseñarme la importancia de la cirugía.

A mi jefe de servicio, el Dr. Don Antonio Albarracín, por transmitirme su pasión por la cirugía y su apoyo constante. A todos mis compañeros del Servicio de Cirugía General del Hospital General Universitario Reina Sofía de Murcia y a los residentes, porque trabajar con ellos es un placer y me demuestran día a día la gratitud de esta profesión.

A los pacientes, por hacer posible este proyecto.

A mis padres, María José y José, especial mención de honor a mi madre, porque me han demostrado que con el esfuerzo y la constancia del día a día todo se puede. A mi hermano Chema por estar siempre ahí. A mis abuelitos, Carmen y Pepe, por darme tanto amor durante toda mi vida.

A mi marido, José María y a mi hija Delia, por ser mi alegría y mi corazón.

RESUMEN

INTRODUCCIÓN

La evaluación de los pacientes con síndrome de defecación obstructiva, demuestra alteraciones anatómicas y funcionales. Hasta la fecha la prueba de referencia para identificar los trastornos del suelo pélvico posterior ha sido la Videodefecografía, sin embargo, está limitada por la necesidad de un área radiológica específica, exposición a radiación al paciente y no es capaz de identificar todas las estructuras involucradas en la defecación. La ecografía endoanal dinámica es una alternativa diagnóstica que se ha desarrollado para suplir estas limitaciones.

OBJETIVOS

Describir la validez diagnóstica de la ecografía endoanal dinámica en comparación con la videodefecografía para los trastornos del suelo pélvico relacionados con la defecación obstruida y determinar la reproducibilidad interobservador.

MATERIAL Y MÉTODO

Se trata de un estudio prospectivo de correlación diagnóstica. A todos los pacientes se les realizó videofecografía y ecografía endoanal dinámica, comparándose los resultados. Todos los procedimientos fueron revisados por 2 operadores experimentados que desconocían el estado clínico del paciente.

RESULTADOS

Se incluyeron 90 pacientes con criterios diagnósticos de Roma IV de síndrome de defecación obstruida. El grado de concordancia entre las dos pruebas fue el siguiente: casi perfecto para invaginación intestinal (Kappa= 0,808) y prolapso rectal (Kappa= 1,00), sustancial para anismo (Kappa= 0,8697), rectocele (Kappa= 0,620) y descenso perineal patológico (Kappa = 0,796) y moderado para enterocele (Kappa= 0,554). 11 cistoceles y 8 prolapsos uterinos fueron diagnosticados sólo por EEAD. La mayoría de los pacientes (55,56%) afirmaron que la videodefecografía era la prueba más incómoda. La reproducibilidad interobservador fue casi perfecta para las patologías de anismo, rectocele grado III, intususcepción y cistocele y, sustancial para el resto de diagnósticos.

CONCLUSIONES

La ecografía endoanal dinámica podría ser utilizada como un método alternativo para evaluar pacientes con defecación obstructiva, tal y como se demuestra, detecta las mismas alteraciones objetivadas con la videodefecografía. Además, es mínimamente invasiva, bien tolerada por el paciente, barata, de fácil accesibilidad, evita la exposición a radiación y expone todas las estructuras anatómicas involucradas en la defecación.

PALABRAS CLAVE Defecación obstructiva; Ecografía dinámica; Videodefecografía; Suelo pélvico.

ABSTRACT

BACKGROUND

The assessment of patients with obstructed defecation syndrome, shows anatomic and functional abnormalities. To date, the videodefecography has been the gold standard to identify posterior pelvic floor disorders, but it is limited by the need for a specific radiologic environment, exposure of patients to radiation, and inability to show all anatomic structures involved in defecation. Dynamic anorectal ultrasonography is an alternative technique developed to overcome these limitations.

OBJETIVES

The aim of this study is to describe the diagnostic validity of dynamic endoanal ultrasound (DEAUS) compared with conventional defecography as the criterion standard in the diagnosis of pelvic floor disorders to obstructed defecation, and it's interobserver reliability.

METHODS

This is a prospective study to assess the diagnostic correlation. All patients underwent defecography and dynamic anorectal endosonography, the results were compared. All procedures were reviewed by 2 experienced operators who were blinded to the patient's clinical status.

RESULTS

We included 90 patients with Rome IV diagnostic criteria of obstructed defecation syndrome. The degree of agreement between the two tests was as follows: almost perfect for intussusception (Kappa = 0,808) and rectal prolapse (Kappa = 1,00), substantial for anismus (Kappa = 0.8697), rectocele (Kappa = 0.620) and excessive perineal descent (Kappa = 0.796), and moderate for enterocele (Kappa = 0.554). 11 cystocele and 8 uterine prolapse were diagnosed only by DEAUS. Most patients (55,56%) stated that videodefecography was the more uncomfortable test. The interobserver reliability was almost perfect for anismus, rectocele grade III, intussusception and cistocele and, substantial for the rest of diagnosis.

CONCLUSION

Dynamic endoanal ultrasound may be used as an alternative method to assess patients with obstructed defecation, it has been shown to detect the same anorectal dysfunctions observed in videodefecography. It is minimally invasive, well tolerated, inexpensive, availability, avoids exposure to radiation, and clearly demonstrates all the anatomic structures involved with defecation.

KEYWORDS Obstructed defecation; Dynamic ultrasound; Defecography; Pelvic floor

ÍNDICE GENERAL

AUTORIZACIÓN DE LOS DIRECTORES	
AGRADECIMIENTOS	
ÍNDICE GENERAL	
RESUMEN/ ABSTRACT	
SIGLAS Y ABREVIATURAS	
ÍNDICE DE FIGURAS Y TABLAS	
CAPÍTULO I: INTRODUCCIÓN	27
1.1 ANATOMÍA SUELO PÉLVICO	30
1.1.1 Músculos suelo pélvico	30
1.1.2 Compartimento posterior del suelo pélvico	32
1.2 FISIOLÓGÍA DE LA DEFECACIÓN	36
1.3 ESTREÑIMIENTO FUNCIONAL	37
1.4 SÍNDROME DE DEFECACIÓN OBSTRUCTIVA	40
1.4.1 SDO por causas anatómicas	42
1.4.2 SDO por causas funcionales	47
1.5 MÉTODOS DIAGNÓSTICOS DE DEFECACIÓN OBSTRUCTIVA	48
1.5.1 Videodefecografía	48
1.5.2 Ecografía endoanal dinámica	52
1.5.3 Ecografía transperineal dinámica	55
1.5.4 Resonancia magnética pélvica dinámica	56
1.5.5 otros test diagnósticos	58
1.6 TRATAMIENTO SÍNDROME DEFECACIÓN OBSTRUCTIVA	60
1.6.1 Tratamiento conservador	60
1.6.2 Tratamiento quirúrgico	62
CAPÍTULO II: JUSTIFICACIÓN	65
CAPÍTULO III: OBJETIVOS	69
3.1 HIPÓTESIS	71
3.2 OBJETIVOS	71
3.2.1 Objetivo principal	71
3.2.2 Objetivos secundarios	71

CAPÍTULO IV: MATERIAL Y MÉTODO	73
4.1 PACIENTES Y MATERIAL	75
4.1.1 Población	75
4.1.2 Ámbito	75
4.1.3 Historia clínica. Fuentes de los datos.	76
4.1.4 Material para la recogida de datos	76
4.1.5 Material para el procesado de datos y tratamiento estadístico	77
4.2 MÉTODO	77
4.2.1 Tipo de estudio	77
4.2.2 Selección de sujetos	78
4.2.2.1 Criterios de inclusión	78
4.2.2.2 Criterios de exclusión	78
4.2.3 Plan de Trabajo	78
4.2.4 Evaluación clínica del paciente	80
4.2.5 Tamaño de la muestra	82
4.2.6 Descripción de la prueba diagnóstica	82
4.2.6.1 Prueba diagnóstica a estudio	82
4.2.6.2 Prueba diagnóstica de referencia	84
4.2.7 Descripción de las variables a estudio	87
4.3 TRATAMIENTO DE LOS DATOS Y CONSIDERACIONES ESTADÍSTICAS	88
4.3.1 Hipótesis del estudio	88
4.3.2 Responsabilidad de la gestión y análisis de los datos	88
4.3.3 Métodos estadísticos generales	88
4.4 ASPECTOS ÉTICOS, LEGALES Y ADMINISTRATIVOS	90
4.4.1 Marco Legal	90
4.4.2 Aprobación de Protocolo del estudio	90
4.4.3 Duración del estudio	90
4.4.4 Confidencialidad	91
4.4.5 Política de publicación	91
4.4.6 Memoria económica	91
CAPÍTULO V: RESULTADOS	93
5.1 ANÁLISIS DESCRIPTIVO DE LOS PACIENTES CON SDO	95

5.2 ANÁLISIS DESCRIPTIVO DE LA EVALUACIÓN POR VD DEL SDO	98
5.3 ANÁLISIS DESCRIPTIVO DE LA EVALUACIÓN POR EEAD DEL SDO	98
5.4 ANÁLISIS DESCRIPTIVO DE LA ENCUESTA DE SATISFACCIÓN	99
5.5 ANÁLISIS DESCRIPTIVO DE LA DECISIÓN TERAPÉUTICA EN FUNCIÓN DE LOS HALLAZGOS DE LA VD Y LA EEAD	101
5.6 ANÁLISIS COMPARATIVO DE LAS FORMAS DE PRESENTACIÓN CLÍNICA DEL SDO: VALIDEZ DE LA EEAD Y SU CONCORDANCIA CON LA VD	102
5.6.1 Anismo	102
5.6.2 Rectocele	103
5.6.3 Enteroccele	105
5.6.4 Intususcepción	106
5.6.5 Descenso perineal	108
5.6.6 Prolapso rectal	109
5.7 REPRODUCIBILIDAD	109
5.7.1 Anismo	110
5.7.2 Rectocele	110
5.7.3 Enteroccele	112
5.7.4 Intususcepción	113
5.7.5 Descenso perineal	115
5.7.6 Prolapso rectal	115
5.7.7 Cistocele	116
5.7.8 Prolapso uterino	117
CAPÍTULO VI: DISCUSIÓN	119
6.1 CARACTERÍSTICAS DEMOGRÁFICAS DE LOS PACIENTES	122
6.1.1 Análisis descriptivo de los pacientes con SDO	122
6.1.2 Análisis descriptivo de la evaluación por VD del SDO	123
6.1.3 Análisis descriptivo de la evaluación por EEAD del SDO	124
6.1.4 Análisis descriptivo de la encuesta de satisfacción	125
6.2 ANÁLISIS COMPARATIVO DE LAS FORMAS DE PRESENTACIÓN CLÍNICA DEL SDO: VALIDEZ DE LA EEAD Y SU CONCORDANCIA CON LA VD	126
6.2.1 Anismo	126

6.2.2 Rectocele	127
6.2.3 Enterocele	128
6.2.4 Intususcepción	129
6.2.5 Descenso perineal	130
6.2.6 Prolapso rectal	130
6.3 REPRODUCIBILIDAD INTEROBSERVADOR DE LA EEAD	131
6.4 BENEFICIOS EEAD EN COMPARACIÓN CON LA VD	133
6.5 RESONANCIA MAGNÉTICA DINÁMICA	134
6.6 ECOGRAFÍA TRNASPERINEAL DINÁMICA	134
6.7 ANÁLISIS DECISIÓN TERAPÉUTICA	135
CAPÍTULO VII: CONCLUSIONES	137
CAPÍTULO VIII: LIMITACIONES Y FUTURAS LÍNEAS DE INVESTIGACIÓN	141
CAPÍTULO IX: REFERENCIAS BIBLIOGRAFICAS	145

SIGLAS Y ABREVIATURAS

AAR: Angulo Anorrectal
DD: Disinergia Defecatoria
E: Especificidad
EAE: Esfínter Anal Externo
EAI: Esfínter Anal Interno
EEA: Ecografía Endoanal
EEAD: Ecografía Endoanal Dinámica
ETD: Ecografía Transperineal Dinámica
HGURS: Hospital General Universitario Reina Sofía
ICC: Coeficiente Correlación Intraclase
RMD: Resonancia Magnética Dinámica
RVL: Rectopexia Ventral Laparoscópica
S: Sensibilidad
SDO: Síndrome Defecación Obstructiva
SDP: Síndrome Descenso Perineal
SMS: Servicio Murciano de Salud
UCOP: Unidad de Coloproctología
VD: Videodefecografía
VPN: Valor Predictivo Negativo
VPP: Valor Predictivo Positivo

ÍNDICE FIGURAS

Figura 1. Musculatura suelo pélvico. A) Visión superior B) Visión inferior.	31
Figura 2. Corte sagital pelvis menor.	33
Figura 3. Corte frontal parte baja del recto y del canal anal.	34
Figura 4. Organización en tres bucles EAE según Shafik.	35
Figura 5. Corte sagital de la unión ano-rectal.	37
Figura 6. Escala de heces Bristol.	38
Figura 7. Anatomía pelvis femenina normal.	43
Figura 8. Diferentes tipos de alteraciones anatómicas.	44
Figura 9. Intususcepción rectal.	45
Figura 10. Prolapso rectal.	46
Figura 11. Videodefecografía que muestra un anismo.	47
Figura 12. Ecografía endoanal 3D con transductor rotacional de 360°.	52
Figura 13. Imagen cubo en 3D de una ecografía endoanal dinámica.	54
Figura 14. Ecografía transperineal.	55
Figura 15. Resonancia Magnética Dinámica.	57
Figura 16. Manometría anorrectal de alta resolución.	59
Figura 17. Mucosectomía de Delorme.	62
Figura 18. Rectosigmoidectomía perianal de Altemeier.	63
Figura 19. Mapa del Área de Salud VII.	75
Figura 20. Ecógrafo en la consulta.	83
Figura 21. Telemando.	85
Figura 22. Equipo de grabación de alta resolución.	85
Figura 23. Asiento radiolúcido tipo inodoro.	85
Figura 24. Introducción de contraste a través del recto.	86
Figura 25. Posición final del paciente.	86
Figura 26. Escala Bristol de consistencia de las heces.	96
Figura 27. Gráfico que muestra la distribución de frecuencias en la respuesta a la pregunta: “¿Cuál de las dos pruebas a las que ha sido sometido/a para el estudio del SDO le ha resultado más incómoda?”.	100
Figura 28. Gráfico que muestra la distribución de frecuencias en la respuesta a la pregunta: “¿Cuál ha sido el motivo?”	100
Figura 29. Gráfico que muestra la distribución de frecuencias en la respuesta	101

a la pregunta: "Si después de recibir tratamiento para su patología se debiera de repetir alguna de las dos pruebas para comprobar la respuesta al tratamiento, ¿cuál preferiría que se le realizara?"

ÍNDICE TABLAS

Tabla 1. Criterios diagnósticos de Roma IV de estreñimiento funcional.	38
Tabla 2. Fármacos asociados a estreñimiento.	39
Tabla 3. Trastornos extraintestinales que producen estreñimiento.	39
Tabla 4. Criterios de alarma que indican descartar organicidad.	40
Tabla 5. Tipos de imágenes obtenidas durante la realización de una VD.	49
Tabla 6. Clasificación alteraciones anatómicas compartimento posterior suelo pélvico en función de la VD.	51
Tabla 7. Preguntas realizadas en la encuesta de satisfacción a los pacientes.	79
Tabla 8. Anamnesis en consulta.	80
Tabla 9. Cálculo de índice de severidad SDO mediante ODS SCORE.	81
Tabla 10. Formas clínicas del SDO en la exploración física.	82
Tabla 11. Diagnóstico mediante EEAD.	84
Tabla 12. Antecedentes médicos.	95
Tabla 13. Antecedentes obstétricos y quirúrgicos.	96
Tabla 14. Síntomas asociados al SDO.	97
Tabla 15. Diagnósticos de sospecha.	97
Tabla 16. Diagnósticos efectuados durante la VD.	98
Tabla 17. Diagnósticos efectuados durante la EEAD.	99
Tabla 18. Tabla de contingencia de la EEAD para el diagnóstico de anismo.	102
Tabla 19. Parámetros de validez de la EEAD para el diagnóstico de anismo.	103
Tabla 20. Tabla de contingencia de la EEAD para el diagnóstico de rectocele.	103
Tabla 21. Parámetros de validez de la EEAD para el diagnóstico de rectocele.	103
Tabla 22. Análisis de concordancia por grados de rectocele.	104
Tabla 23. Índice de Kappa de los diferentes grados de rectocele.	104
Tabla 24. Parámetros de validez de la EEAD por grados de rectocele.	104
Tabla 25. Tabla de contingencia de la EEAD para el diagnóstico de enterocele.	105
Tabla 26. Parámetros de validez de la EEAD para el diagnóstico de enterocele.	105
Tabla 27. Análisis de concordancia por grados de enterocele.	105
Tabla 28. Índice de Kappa de los diferentes grados de enterocele.	106
Tabla 29. Parámetros de validez de la EEAD por grados de enterocele.	106
Tabla 30. Tabla de contingencia de la EEAD para el diagnóstico de intususcepción.	106
Tabla 31. Parámetros de validez de la EEAD para el diagnóstico de intususcepción.	106
Tabla 32. Análisis de concordancia por grados de intususcepción.	107
Tabla 33. Índice de Kappa de los diferentes grados de intususcepción.	107
Tabla 34. Parámetros de validez de la EEAD por grados de intususcepción.	108
Tabla 35. Tabla de contingencia de la EEAD para el diagnóstico de descenso perineal.	108

Tabla 36. Parámetros de validez de la EEAD para el diagnóstico de descenso perineal.	108
Tabla 37. Tabla de contingencia de la EEAD para el diagnóstico de prolapso rectal.	109
Tabla 38. Parámetros de validez de la EEAD para el diagnóstico de prolapso rectal.	109
Tabla 39. Tabla de contingencia estudio comparativo para el diagnóstico de anismo	110
Tabla 40. Parámetros de validez de la EEAD interobservador para el diagnóstico de anismo	110
Tabla 41. Tabla de contingencia estudio comparativo para el diagnóstico de rectocele.	111
Tabla 42. Parámetros de validez de la EEAD interobservador para el diagnóstico de rectocele.	111
Tabla 43. Análisis de concordancia interobservador por grados de rectocele.	111
Tabla 44. Índice de Kappa de los diferentes grados de rectocele.	111
Tabla 45. Parámetros de validez de la EEAD interobservador por grados de rectocele.	112
Tabla 46. Tabla de contingencia estudio comparativo para el diagnóstico de enterocele.	112
Tabla 47. Parámetros de validez de la EEAD interobservador para el diagnóstico de enterocele.	112
Tabla 48. Análisis de concordancia interobservador por grados de enterocele.	113
Tabla 49. Índice de Kappa de los diferentes grados de enterocele.	113
Tabla 50. Parámetros de validez de la EEAD interobservador por grados de enterocele.	113
Tabla 51. Tabla de contingencia estudio comparativo para el diagnóstico de intususcepción.	113
Tabla 52. Parámetros de validez de la EEAD interobservador para el diagnóstico de intususcepción.	114
Tabla 53. Análisis de concordancia interobservador por grados de intususcepción.	114
Tabla 54. Índice de Kappa de los diferentes grados de intususcepción.	114
Tabla 55. Parámetros de validez de la EEAD interobservador por grados de intususcepción.	114
Tabla 56. Tabla de contingencia estudio comparativo para el diagnóstico de descenso perineal.	115
Tabla 57. Parámetros de validez de la EEAD interobservador para el diagnóstico de descenso perineal.	115
Tabla 58. Tabla de contingencia estudio comparativo para el diagnóstico de prolapso rectal.	116
Tabla 59. Parámetros de validez de la EEAD interobservador para el	116

diagnóstico de prolapso rectal.

Tabla 60. Tabla de contingencia estudio comparativo para el diagnóstico de cistocele 116

Tabla 61. Parámetros de validez de la EEAD interobservador para el diagnóstico de cistocele. 117

Tabla 62. Tabla de contingencia estudio comparativo para el diagnóstico de prolapso uterino. 117

Tabla 63. Parámetros de validez de la EEAD interobservador para el diagnóstico de prolapso uterino. 117

Tabla 64. Revisión de la literatura, concordancia entre VD y EEAD 123

I - INTRODUCCIÓN

I - INTRODUCCIÓN

Una de las estructuras más complejas del cuerpo humano es el suelo pélvico. Los trastornos asociados a la disfunción del mismo producen patologías muy variadas que van desde la incontinencia urinaria, por alteración del compartimento anterior, problemas ginecológicos por afectación del compartimento medio femenino hasta obstrucción a la defecación por alteración del compartimento posterior.

La prevalencia actual de este tipo de desórdenes es del 10% en la población general¹ y asciende al 24% en mujeres². La proporción de mujeres con disfunción del suelo pélvico aumenta con la edad, el embarazo y la obesidad³. Se espera que, en los próximos años, conforme la población envejezca y sean más conscientes de este tipo de patología aumente la demanda de unidades especializadas en suelo pélvico^{4,5}.

Para obtener un diagnóstico adecuado se requiere un manejo multidisciplinar, que incluya la evaluación por urólogos, ginecólogos y cirujanos. Es fundamental la realización de pruebas de imagen complementarias para evaluar los trastornos del suelo pélvico, ya que muchas veces, una historia clínica detallada, junto con una exploración física completa, pueden no ser suficientes para confirmar un problema multicompartimental^{6,7}.

El síndrome de defecación obstructiva (SDO) determina la dificultad de evacuación satisfactoria del recto durante la defecación. La evaluación de los pacientes con SDO evidencia que aparecen alteraciones funcionales y anatómicas pélvicas relacionadas entre sí de forma variable, así como con la clínica que el paciente refleja. Los estudios dinámicos de imagen son una herramienta esencial que ayuda a definir este tipo de trastorno⁸.

Históricamente, la videodefecografía convencional ha sido considerada el "gold standard" para el estudio de los desórdenes del suelo pélvico que afectan al compartimento posterior^{9,10}. Sin embargo, presenta una serie de limitaciones, ya que debe ser realizada en un área radiológica específica, irradia al paciente y no permite la evaluación del complejo esfinteriano¹¹.

1.1 ANATOMÍA DEL SUELO PÉLVICO

Las estructuras músculo-aponeuróticas que conforman el suelo pélvico cumplen dos funciones principales; proporcionar soporte estructural a los órganos abdominales y asegurar la continencia urinaria y anal, permitiendo la micción, la defecación, el coito y el parto. Los trastornos de su estática aparecen como consecuencia del desequilibrio entre las fuerzas de expulsión y de retención a nivel del suelo pélvico¹².

Las tres capas interconectadas que componen el suelo pélvico son la fascia endopélvica superior, el diafragma pélvico y la membrana perineal inferior o diafragma urogenital.

La fascia endopélvica es la parte más superior y delgada del suelo pélvico, formada por una red de tejidos conectivos superficiales que cubre los órganos pélvicos y el músculo elevador del ano. Las subdivisiones reciben el nombre según el órgano que cubran.

El diafragma pélvico está formado por el músculo elevador del ano y el músculo coccígeo. Esta capa media aporta soporte al suelo pélvico.

La parte más inferior del suelo pélvico la forma la membrana perineal, también conocida como diafragma urogenital. Presenta forma triangular y está compuesta por el músculo transversal profundo del periné junto con tejido conectivo¹³. Se dirige hacia atrás uniéndose al cuerpo perineal, lateralmente se adhiere a las ramas isquiáticas y hacia anterior, a la sínfisis púbica.

1.1.1 Músculos del suelo pélvico

La musculatura del suelo pélvico corresponde a un grupo de músculos estriados que forman una estructura de soporte similar a una “hamaca” para los órganos de la pelvis. Su componente principal es el músculo elevador del ano, descrito inicialmente por Andreas Vesalius en el siglo XVI¹⁴.

El músculo elevador del ano está formado por el músculo puborrectal, el músculo pubococcígeo y el músculo ileococcígeo (Figura 1). Es el principal componente del diafragma pélvico. Este músculo se extiende de delante hacia atrás desde el pubis al cóccix y lateralmente hacia ambos lados de la pelvis menor y tiene forma de embudo. Se dirige hacia abajo conformando gran parte del suelo de la pelvis¹⁵.

Este músculo contiene grandes cantidades de fibras musculares tipo I (descarga lenta), idóneas para mantener un tono basal elevado, además de fibras tipo II (descarga rápida), que le permiten responder a los aumentos de la presión intraabdominal. Su

inervación proviene de las raíces sacras S2, S3 y S4, que conforman el nervio pudendo. El puborrectal parece estar innervado por ramas directas de S2¹⁶.

El músculo puborrectal, se origina desde la cara posterior de ambos lados de la sínfisis del pubis, medial al origen del pubococígeo, y avanza hacia posterior e inferior hasta detrás del recto a nivel de la unión anorrectal donde sus fibras se cruzan de forma característica en "U" o cincha. Con esta forma determina el ángulo anorrectal en reposo y contribuye parcialmente al mecanismo de continencia fecal¹³.

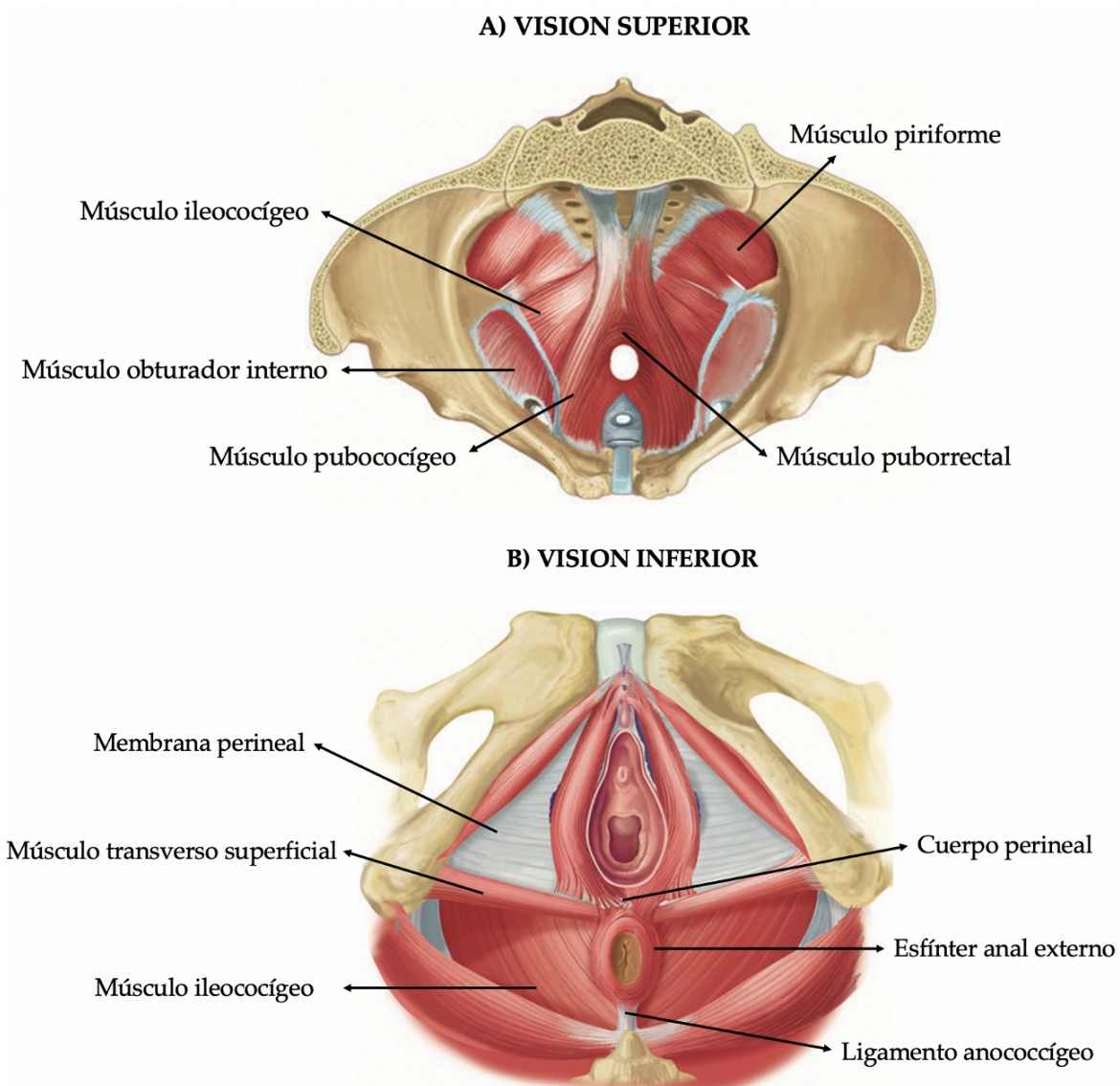


Figura 1. Musculatura suelo pélvico. A) Visión superior B) Visión inferior. (Tomada de Corton, 2012¹³)

El músculo pubococcígeo se origina de la rama superior del pubis y proporciona un soporte adicional a la uretra y al ano, ayudando a estrechar el hiato urogenital. Está dividido en tres porciones: pubovaginal, puboperineal y puboanal¹³.

El músculo ileococcígeo surge de la fascia del obturador interno y se dirige posteriormente, junto al pubococcígeo, a las caras laterales del coxis. Medialmente, ambos músculos de cada lado, se entrelazan entre sí, formando una placa elevadora. La placa elevadora es un concepto clínico utilizado para describir la conexión entre el ano y el cóccix, conocido también como ligamento anococcígeo. Esta estructura proporciona un apoyo sustancial para los órganos pélvicos^{13,17}.

Las paredes laterales de la pelvis incluyen el músculo obturador interno y el músculo piriforme. El músculo obturador interno tiene origen en la superficie pélvica del ilion y del isquion. El músculo piriforme cubre la superficie anterior y lateral del sacro, ocupando la pared pélvica posterolateral¹³.

Desde un punto de vista clínico los órganos pélvicos pueden dividirse en 3 compartimentos: anterior (vejiga y uretra), medio (útero y vagina o próstata y vesículas seminales) y posterior (recto, conducto anal y aparato esfinteriano). Esta división es más bien práctica y no anatómica, ya que todas estas estructuras se encuentran estrechamente interrelacionadas mediante tejido conectivo, sin existir una compartimentalización macroscópica perfectamente estructurada.

1.1.2 Compartimento posterior del suelo pélvico

El SDO afecta de forma predominante al compartimento posterior, por lo que será objeto de una descripción más pormenorizada. Como ya hemos indicado está contenido el recto y el conducto anal que se encuentran rodeados por la musculatura elevadora y el complejo esfinteriano anal, con sus correspondientes estructuras vasculonerviosas.

El **recto** es la parte terminal de tubo digestivo, de origen endoblástico y, proviene embriológicamente del intestino posterior. Se relaciona posteriormente con el sacro y cóccix, y anteriormente con el fondo de saco rectovaginal, cara posterior de la vagina, útero en mujeres y, próstata y vesículas seminales en el hombre¹⁸.

En ambos sexos, el recto está separado del compartimento genital por condensaciones de la fascia pélvica. En el hombre, la fascia rectogenital de Denonvilliers¹⁹, envuelve los elementos vasculonerviosos (nervios hipogástricos y arterial rectal media). Este tejido fibroso separa la superficie de la próstata, las vesículas seminales y la vejiga, del recto. En la mujer, la fascia pélvica se extiende entre el recto y la vagina. Es una capa fibrosa que mezcla

elementos de la vaina del recto y la fascia rectovaginal o tabique rectovaginal, que en su extremo inferior forma el cuerpo perineal, una estructura fibrosa donde se insertan y anclan músculos y ligamentos²⁰. Las condensaciones de esta fascia forman ligamentos que, conjuntamente con el cuerpo perineal y el músculo elevador del ano, tienen la función de estabilizar el útero en la cavidad pélvica²¹.

En el plano sagital (Figura 2), el recto presenta dos curvaturas, la primera cóncava hacia delante que continua a la concavidad sacra, y otra cóncava hacia atrás a través del suelo pélvico, denominada curvatura perineal. Estas dos curvaturas delimitan dos partes funcionales diferentes en el recto, el recto pélvico conocida como ampolla rectal por su forma dilatada y el recto perineal o canal anal. El límite inferior del recto corresponde a la zona en la que atraviesa el diafragma pélvico, donde está atrapado por la cincha del fascículo puborrectal del músculo elevador del ano²².

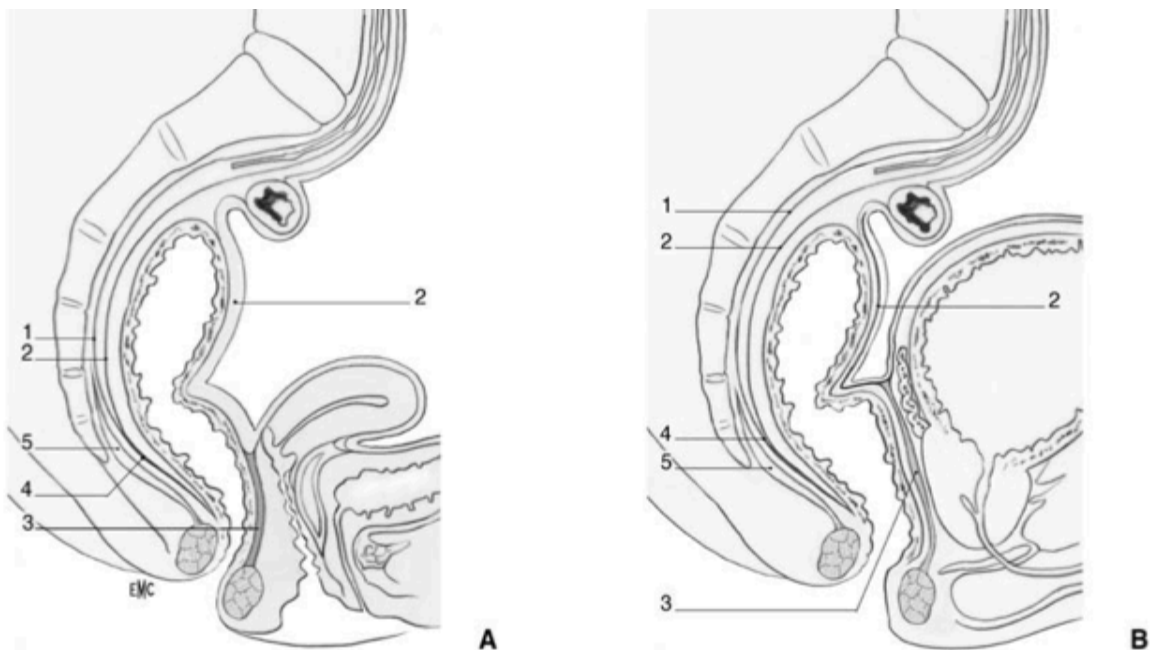


Figura 2. A. Corte sagital de la pelvis menor en la mujer. 1. Lámina parietal de la fascia pélvica; 2. Lámina visceral (o fascia rectal) de la fascia pélvica; 3. Tabique rectovaginal; 4. Ligamento sacrorrectal; 5. Elevadores vistos perpendicularmente. B. Corte sagital de la pelvis menor en el varón. 1. Lámina parietal de la fascia pélvica; 2. Lámina visceral (o fascia rectal) de la fascia pélvica; 3. Fascia rectogenital de Denonvilliers; 4. Ligamento sacrorrectal; 5. Elevadores vistos perpendicularmente. (Tomada de Bertrand, 2016²²)

El **canal anal** es la parte terminal del recto. La definición más aceptada es la empleada por el American Joint Committee on Cancer (AJCC), siendo esta la zona delimitada entre el anillo anorrectal donde el músculo puborrectal rodea al recto, y el margen anal, donde se unen la mucosa escamosa distal del canal anal y la piel perianal²³. Presenta una longitud variable, entre 3 y 5 cm, extendiéndose desde el límite superior del puborrectal hasta el borde anal, coincidiendo con el surco interesfinteriano. El aparato esfinteriano anal está formado por dos anillos musculares circulares concéntricos, el esfínter anal interno (EAI) y el esfínter anal externo (EAE), entre ellos se interpone una capa intermedia, el músculo longitudinal (Figura 3). El conducto anal está orientado hacia abajo y atrás, y forma con el recto un ángulo de unos 90°. La apertura cutánea corresponde al ano, que se sitúa en el centro del periné posterior^{24,25}.

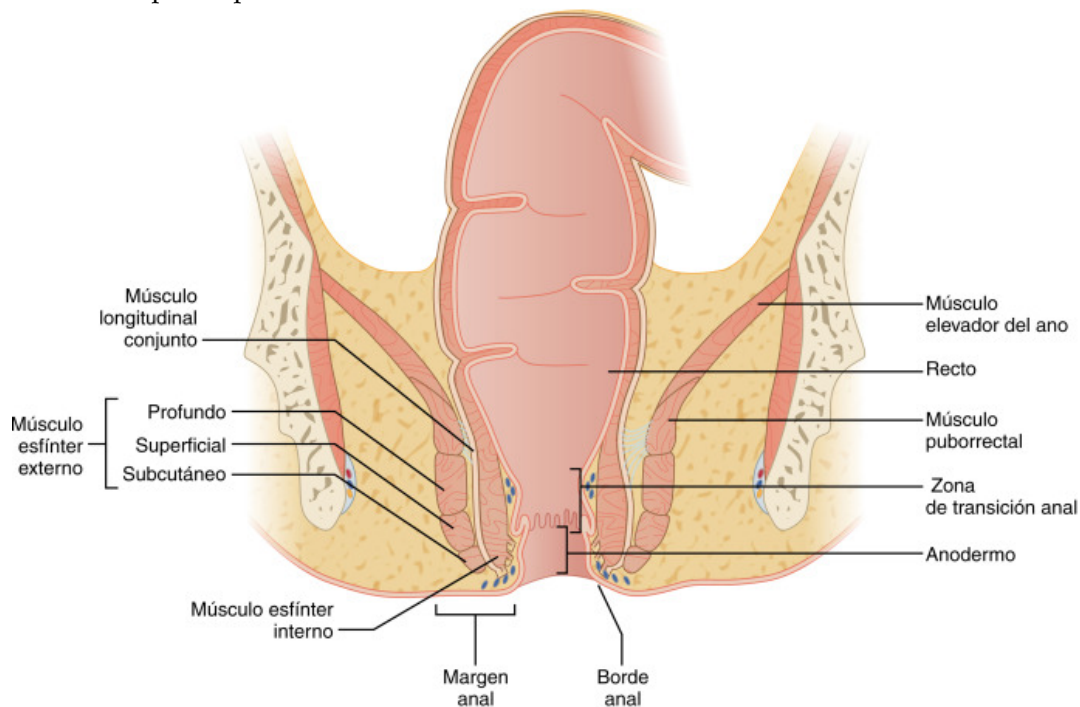


Figura 3. Corte frontal de la parte baja del recto y del canal anal. Representación musculatura canal anal (Tomada de Merchea, 2018²⁵)

E

1

EAI corresponde a la prolongación de la musculatura circular rectal, por tanto, no tiene límite superior, situándose su límite inferior entre los fascículos subcutáneo y superficial del EAE. Mide 0,5-4mm y está formado por fibras musculares lisas (involuntarias)²⁶. Presenta una innervación autónoma que proviene del plexo hipogástrico inferior a través de su rama

posterior, asegurando el 70% del tono esfinteriano en reposo. Participa en la continencia anal estando en contracción tónica permanente e involuntaria y, asegura el cierre automático del canal anal en reposo.

El EAE está formado por fibras musculares estriadas y rodea de forma circular en toda su altura al EAI, reforzado en su parte superior por el puborrectal del músculo elevador del ano. Mide entre 2-5 cm de altura con aproximadamente 1 cm de grosor. Está formado por tres fascículos: uno profundo, uno superficial y otro subcutáneo²⁷. Estos fascículos adquieren una disposición espacial complementaria logrando una compresión del conducto anal en direcciones opuestas de modo que cada una de ellas potenciaría la acción de las restantes, favoreciendo la continencia anal voluntaria²⁸. Shafik²⁹ ha propuesto un modelo de organización de las fibras en tres bucles, teniendo en cuenta la sinergia funcional y anatómica (Figura 4). Se encuentra inervado por el nervio del elevador del ano que proviene de raíces sacras S3 y S4, bajo control somático voluntario.

El **músculo longitudinal del ano** se sitúa en el espacio interesfinteriano. Está formado por fibras de la fascia endopélvica, fibras musculares estriadas del músculo elevador del ano y fibras musculares lisas procedentes de la capa muscular rectal. Su contracción disminuye la longitud del canal anal, favoreciendo así la defecación³⁰.

En resumen, podemos considerar que el músculo elevador del ano divide esta zona en dos porciones, el sistema infraelevador y el supraelevador. El primero se considera somático y está representado por las ramas del nervio pudendo y el segundo, puramente autónomo, está inervado por las ramas del plexo hipogástrico inferior.

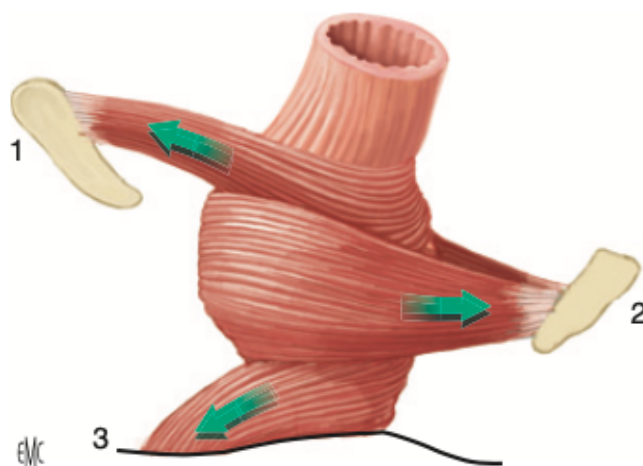


Figura 4. Organización en tres bucles del EAE según Shafik. El bucle superior (1) formado por el puborrectal fijado al pubis, rodeando la parte inferior del recto por detrás y mantiene un ángulo aproximado de 90° entre el recto y el ano. El bucle intermedio (2) rodea el canal anal por delante y está fijado al coxis. El bucle inferior (3) se inserta por delante en la piel perineal. (Tomada de Fattouh, 2015³⁰)

1.2 FISIOLÓGÍA DE LA DEFECACIÓN

El suelo pélvico, junto con el conjunto neuromuscular intrínseco colorrectal y los esfínteres anales, deben actuar de forma coordinada para controlar la defecación y mantener la continencia. Estas importantes integraciones se establecen a diferentes niveles. El EAE está estrechamente relacionado con el músculo puborrectal, pues existen fibras del puborrectal que se intercalan con la capa longitudinal muscular del recto y del canal anal. Además, la inervación del EAI es una extensión del sistema nervioso entérico del recto. Estas interrelaciones permiten la coordinación de un fenómeno tan complicado como es la defecación³¹.

El proceso de la defecación se inicia con los movimientos peristálticos del colon sigmoide que facilitan el traslado de las deposiciones al recto, produciendo una sensación de llenado rectal, probablemente por estimulación de receptores de tensión de la pared rectal³². La distensión rectal, activa el reflejo recto-anal inhibitorio, produciéndose la relajación del EAI y la contracción del EAE, pasando una pequeña cantidad de las deposiciones al canal anal, es en este momento cuando el individuo, en la corteza cerebral, puede diferenciar la consistencia de las heces y decidir si las condiciones sociales son las apropiadas para proceder de la defecación.

Si se desea diferir la defecación, se contraen los músculos del suelo pélvico y se mantiene la contracción del EAE de forma voluntaria, disminuyendo el ángulo ano-rectal debido a la contracción del músculo puborrectal y de esta forma las deposiciones ascienden de nuevo al sigma.

Si es el momento adecuado para la defecación, el músculo puborrectal y el EAE se relajan, modificando el ángulo ano-rectal de 90° a 111°-137°, se produce el descenso del periné de 1 a 3 cm y se alinea el recto con el canal anal (Figura 5). La fuerza propulsiva de la defecación es generada por contracciones del diafragma y los músculos de la pared abdominal, gracias a la maniobra de Valsalva, que permite el avance del contenido fecal a través del conducto anal abierto^{33,34}.

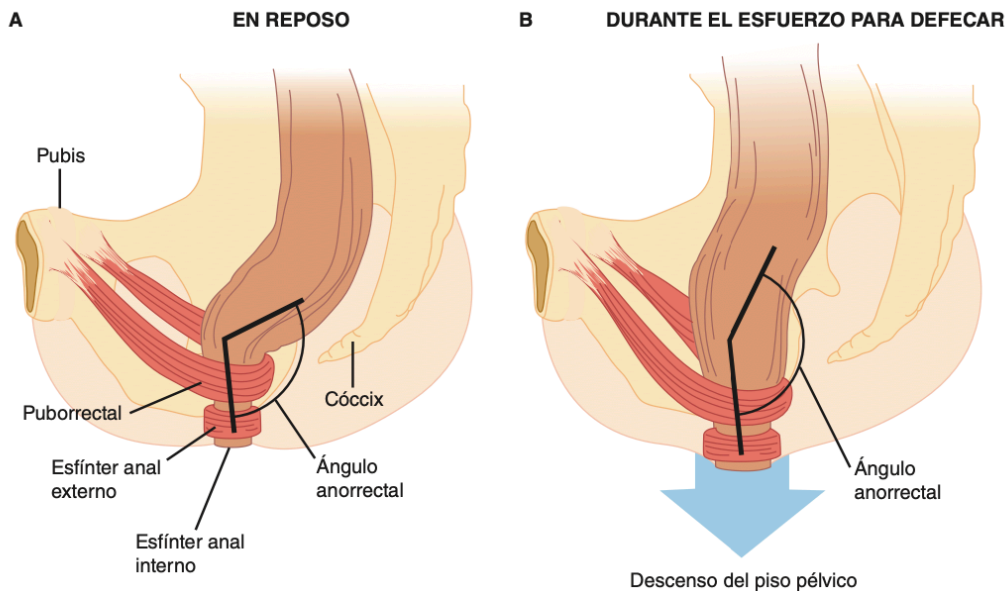


Figura 5. Corte sagital de la unión ano-rectal: A en reposo B durante la defecación. Se objetiva el aumento del ángulo anorrectal y el descenso del suelo pélvico. (Tomada de Barrett KE, 2010³⁴)

1.3 ESTREÑIMIENTO FUNCIONAL

El estreñimiento crónico es uno de los trastornos gastrointestinales más comunes en las sociedades occidentales. Se estima una prevalencia entre el 2% y el 27% de la población³⁵. Suele afectar a la calidad de vida de los pacientes, pero rara vez se manifiesta como una enfermedad grave. Puede ser de dos tipos, orgánico o funcional. Existen diferentes etiologías tales como el embarazo, enfermedades sistémicas, fármacos o causas orgánicas del colon. El estreñimiento funcional o idiopático se establece tras descartar enfermedades orgánicas subyacentes³⁴.

En ausencia de patología orgánica, para realizar un diagnóstico objetivo de estreñimiento funcional, se han establecido unos criterios clínicos que, son definitorios de esta patología, denominados Criterios de Roma IV (Tabla 1)^{36,37}.

Tabla 1. Criterios diagnósticos de Roma IV de estreñimiento funcional. (Tomada de Mearin, 2016³⁸)

CRITERIOS* DE ROMA IV

1. Presencia de dos o más de los siguientes criterios:

- Esfuerzo excesivo al menos en el 25% de las deposiciones.
- Heces duras al menos en el 25% de las deposiciones: tipo 1-2 de Bristol (Figura 6).
- Sensación de evacuación incompleta al menos en el 25% de las deposiciones.
- Sensación de obstrucción o bloqueo anorrectal al menos en el 25% de las deposiciones.
- Uso de maniobras manuales para facilitar la defecación al menos en el 25% de las deposiciones.
- Menos de tres deposiciones espontáneas completas a la semana.

2. La presencia de heces líquidas es rara sin el uso de laxantes.

3. No deben existir criterios suficientes para diagnosticar el síndrome de intestino irritable.

* Los criterios deben cumplirse al menos durante los últimos tres meses y los síntomas deben haberse iniciado como mínimo seis meses antes del diagnóstico.

Existen diversos factores de riesgo relacionados con el estreñimiento funcional como el sexo femenino, edad avanzada, dieta pobre en fibra, sedentarismo, malnutrición, polimedicación y un bajo nivel socioeconómico³⁹. Además, el estreñimiento se asocia con un mayor estrés psicológico y disminución de la calidad de vida⁴⁰.

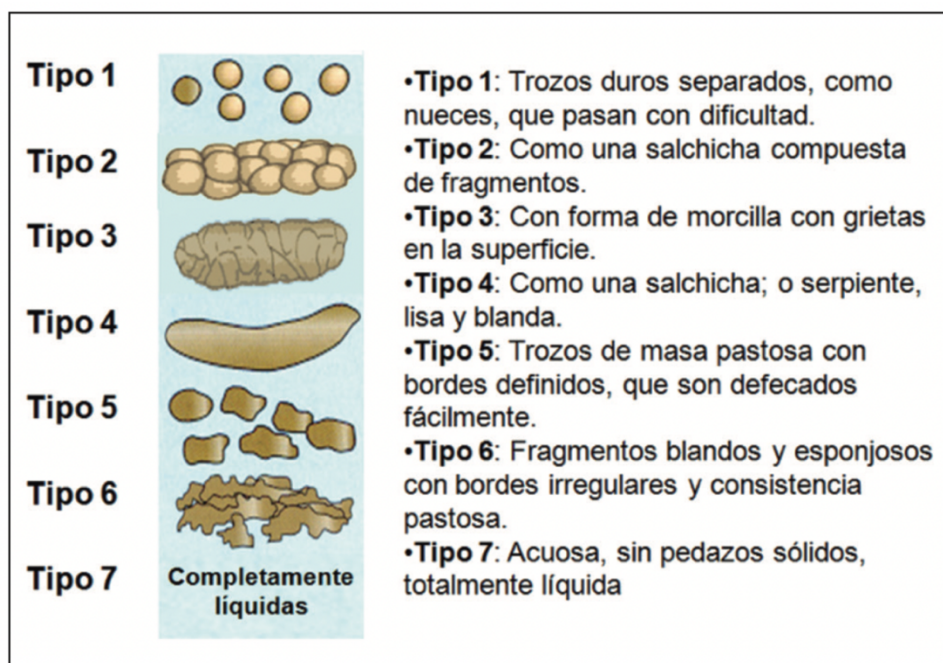

Figura 6. Escala de heces Bristol. (Traducida de Heaton KW, 1997⁴¹)

Dada la naturaleza subjetiva del concepto de estreñimiento por el paciente, la primera tarea es identificar los síntomas y la gravedad de los mismos. Para ello, se debe realizar una historia clínica completa con preguntas específicas, siendo imprescindible descartar causas secundarias de estreñimiento como las debidas a la toma de determinados fármacos (Tabla 2) u otras enfermedades subyacentes que justifiquen los síntomas (Tabla 3)⁴².

Además, con la anamnesis se puede detectar cualquier signo de alarma (Tabla 4), indicativo de completar el estudio, realizando pruebas complementarias³⁸.

Tabla 2. Fármacos asociados a estreñimiento

FÁRMACOS ASOCIADOS CON ESTREÑIMIENTO
Analgésicos: opioides, AINEs
Anticolinérgicos
Antidepresivos tricíclicos
Antipsicóticos, Anticonvulsivos
Espasmolíticos
Fármacos que contienen cationes: Suplementos de hierro, litio, bismuto, antiácido que contienen aluminio
Quelantes de sales biliares
Adrenérgicos
Bifosfonatos
Antihipertensivos: Bloqueadores de los canales del calcio, diuréticos, antiarrítmicos

Tabla 3. Trastornos extraintestinales que producen estreñimiento

ENFERMEDADES EXTRAINTESTINALES QUE PRODUCEN ESTREÑIMIENTO
--

Endocrinas y metabólicas: Diabetes mellitus, hipotiroidismo, insuficiencia renal crónica, hiperparatiroidismo, hipercalcemia, hipopotasemia, porfiria.

Neurológicas centrales: Parkinson, accidente vascular cerebral, esclerosis múltiple, traumatismo medular, tumores cerebrales, enfermedades psiquiátricas.
--

Neurológicas periféricas: Neuropatía autonómica, megacolon agangliónico congénito (enfermedad de Hirschprung), ganglioneuromatosis, enfermedad de Chagas.
--

Tabla 4. Criterios de alarma que indican descartar organicidad

CRITERIOS DE ALARMA
Antecedentes familiares o personales de: cáncer colorrectal, poliposis intestinal, enfermedad inflamatoria intestinal, enfermedad celiaca.
Inicio síntomas a partir de los 50 años
Cambios recientes del ritmo deposicional habitual
Presencia de signos y síntomas que pueden indicar organicidad: Síntomas nocturnos, fiebre, anemia, pérdida de peso, dolor abdominal importante, heces con sangre, tacto rectal patológico, masa abdominal palpable a la exploración física.

Es importante identificar el tipo de estreñimiento funcional para establecer un tratamiento específico. El estreñimiento funcional se puede clasificar en varios tipos según su causa⁴³:

- Estreñimiento por tránsito colónico lento, cuando el material intestinal tarda más tiempo en recorrer el colon con respecto a la normalidad.
- Estreñimiento de tránsito lento como parte de una afectación completa del tracto intestinal (inercia cólica).
- Defecación obstructiva por una alteración anatómica en el suelo pélvico.
- Defecación obstructiva sin existencia de alteración anatómica.
- Combinación de estreñimiento de tránsito lento y defecación obstructiva.
- Idiopático, sin definirse una causa subyacente.

1.4 SÍNDROME DE DEFECACIÓN OBSTRUCTIVA

El SDO define la imposibilidad de evacuación satisfactoria del recto, manteniendo el deseo defecatorio. Se define en función de estudios de fisiología e imagen⁸. Puede aparecer hasta en un 7% de la población y sobre todo en mujeres⁴⁴.

En ocasiones, se asocia a otros trastornos inicialmente ocultos que pueden pasar desapercibidos si no se tiene una sospecha clínica elevada, por lo que ha sido denominado como "Síndrome de iceberg". Pescatori et al.⁴⁵ demostraron que el rectocele y la intususcepción rectal, dos anomalías con indicación quirúrgica frecuente, eran las patologías más comúnmente evidenciadas como "punta del iceberg". Sin embargo, éstas

coexisten con otros trastornos ocultos, tanto anatómicos como funcionales, que corresponderían a la parte oculta del iceberg. Este hecho, podría explicar los malos resultados a largo plazo de la cirugía, siendo necesario un estudio perioperatorio detallado y sentar la indicación quirúrgica en casos seleccionados.

La clínica de defecación obstructiva, se presenta de forma variable en función de diversos síntomas, como quedan recogidos en la Tabla 1. La evaluación de los pacientes con tránsito colónico lento y probable SDO, se debe iniciar con una historia clínica completa. Los pacientes habitualmente consultan por malestar abdominal asociado a alteración del hábito intestinal, compatible con estreñimiento. Suelen describir sensación de evacuación incompleta y obstrucción rectal, asociado a heces duras, un gran esfuerzo defecatorio y, en ocasiones la necesidad de maniobras digitales, rectales o vaginales, para poder iniciar o finalizar la defecación. Es necesario definir los síntomas y la gravedad de los mismos debido a la subjetividad de estos problemas. Además, se debe determinar la duración de los síntomas y si asocia algún tipo de tratamiento para aliviarlos, como fibra o laxantes.

Otro de los componentes esenciales de la historia clínica son los antecedentes médicos, obstétricos y quirúrgicos del paciente, que nos ayudarán a revelar el diagnóstico final⁴⁶. A través de cuestionarios y diarios determinados, se puede valorar el patrón defecatorio que, junto con la escala de Bristol (Figura 6), es de utilidad para averiguar las características de las heces⁴⁷.

La exploración física es fundamental en el diagnóstico de SDO. La palpación abdominal se debe realizar de forma cuidadosa para identificar acúmulos anormales de heces en el hemiabdomen izquierdo, así como, detectar masas o distensión abdominal. La inspección del periné, es importante para objetivar cualquier protrusión rectal, presencia de cicatrices quirúrgicas previas o cualquier otra alteración asociada⁴⁶.

El examen físico rectal es imprescindible. Mediante el tacto rectal descartamos cualquier causa orgánica (tumorcación rectal, fecaloma, estenosis) o anatómica (rectocele). Se debe evaluar el reflejo anocutáneo, que consiste en la contracción refleja del EAE al estimular la piel perineal, su abolición puede indicar una neuropatía del nervio pudendo. La evaluación dinámica mediante la simulación de maniobra defecatoria, nos permite valorar el tono muscular y la relajación del canal anal⁴⁸. La exploración vaginal, permite evaluar la musculatura del suelo pélvico y la aparición de prolapsos en los tres compartimentos.

Para una valoración correcta del paciente con SDO es necesario completar el estudio con endoscopia, manometría anorrectal, estudio de tránsito con marcadores, ecografía anal

o vaginal, y defecografía o RMN dinámica, con el fin de establecer un diagnóstico correcto y poder caracterizar la disfunción defecatoria. Asimismo, teniendo en cuenta la naturaleza compleja de la defecación obstructiva y, las limitaciones propias de las pruebas funcionales anorrectales, ninguna exploración aporta un diagnóstico definitivo de forma aislada, ya que los resultados deben interpretarse en el contexto de la sintomatología de cada paciente de forma individual^{46,49}.

Según establece García-Armengol et al.⁵⁰, las distintas formas clínicas de evidenciarse el SDO, aparecen como consecuencia de la existencia o no de alteración anatómica del suelo pélvico:

- SDO por una alteración anatómica en el suelo pélvico:
 - o Rectocele, hernia perineal posterior, enterocele y sigmoidocele.
 - o Intususcepción rectal, prolapso mucoso oculto.
 - o Síndrome de periné descendente.
 - o Úlcera rectal solitaria.
- SDO sin existencia de alteración anatómica:
 - o Anismo o disinergia defecatoria (DD).

Se debe considerar que las alteraciones anatómicas pueden coexistir con una alteración funcional. De hecho, se ha llevado a cabo un estudio donde han evidenciado que dos tercios de los pacientes con intususcepción rectal asociaban una DD y un tercio presentaban síndrome de intestino irritable. Por lo que concluyen que, antes de considerar una intervención quirúrgica para los pacientes con SDO es importante que sean evaluados y tratados para el síndrome de intestino irritable y de la DD⁵¹.

1.4.1 SDO por causas anatómicas

El **rectocele** (Figura 7) consiste en una herniación de la cara anterior del recto hacia la pared posterior de la vagina, debido a una debilidad del tabique rectovaginal o por su desinserción de cuerpo perineal. Puede suceder como consecuencia de pérdida de elasticidad de los tejidos relacionada con la edad o por una disrupción traumática durante el parto. La mayor parte de las mujeres multíparas presentan un rectocele pequeño (grado I) asintomático, sin precisar tratamiento para ello⁵². Por el contrario, los rectoceles de mayor tamaño habitualmente mayores de 2 cm (grado II), pueden presentar síntomas de DO, de manera que la paciente puede notar una sensación de ocupación vaginal durante el esfuerzo defecatorio, e incluso requerir de maniobras digitales para conseguir la evacuación. En ocasiones, puede producir incontinencia urinaria y fecal⁵³.

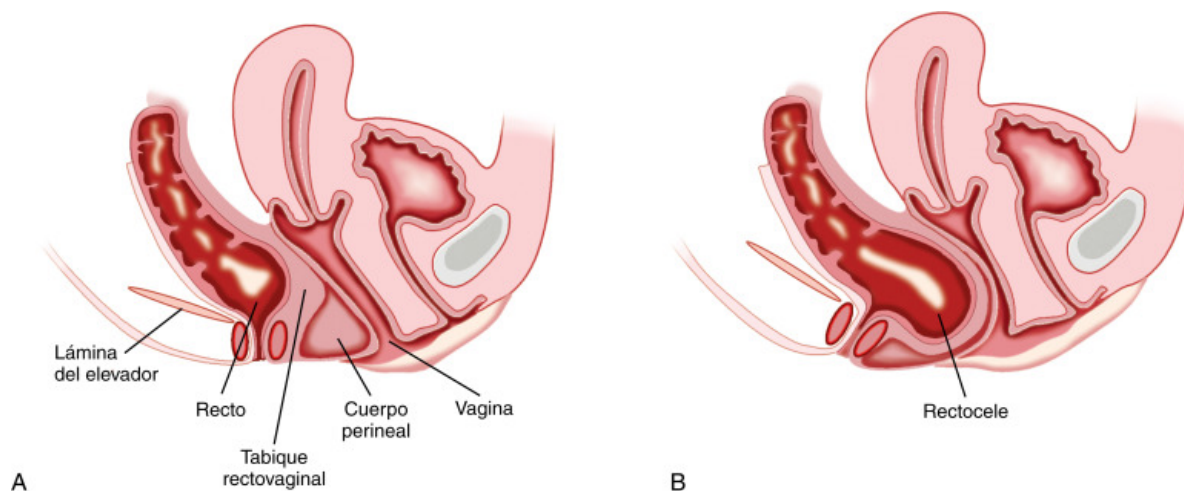


Figura 7. A. Anatomía pelvis femenina normal. Músculo elevador casi horizontal aportando soporte al recto y la vagina. El cuerpo perineal da soporte a la pared posterior de la vagina y por encima se localiza el tabique rectovaginal B. Formación de rectocele, debilidad del tabique rectovaginal, cuerpo perineal atenuado y el plano del elevador es más vertical (Tomada de Iturrino, 2021⁵⁴)

El **enterocele** (Figura 8) es una herniación del intestino delgado, que desciende entre el recto y el útero o vagina en el fondo de saco de Douglas. La clínica asociada es debida al abultamiento vaginal, con sensación de presión pélvica, sobretudo en bipedestación, pesadez perineal y en ocasiones, dispareunia. La incidencia del enterocele ha aumentado sustancialmente, debido a la realización de hysterectomías y cistouretopexias, ya que en ambas intervenciones se abre el fondo de saco de Douglas⁵⁵. A diferencia de los rectoceles, que normalmente son más evidentes durante la defecación, los enteroceles se manifiestan solo al final de la defecación como consecuencia de la ocupación del fondo de saco Douglas por el recto distendido al inicio de la misma.

El esfuerzo repetido tras la defecación es fundamental para la sospecha del enterocele. Hasta la mitad de los enteroceles sólo se hacen evidentes en las imágenes de la videodefecografía realizadas tras la defecación y con el paciente esforzándose al máximo, de ahí la importancia de esta maniobra⁵². La obtención de una radiografía tras la defecación completa, es esencial para detectar un enterocele.

Los enteroceles intravaginales, suelen competir con un cistocele. Si el cistocele no se vacía lo suficiente, el enterocele puede no ser diagnosticado⁵⁵.

Un **sigmoidocele** (Figura 8) es una redundancia del colon sigmoide extendiéndose

caudalmente hacia el fondo de saco de Douglas. Son menos frecuentes que los enteroceles y no se pueden evaluar con la exploración física a pesar de que sean de gran tamaño⁵². El sigma redundante puede comprimir al recto y obstruir la defecación.

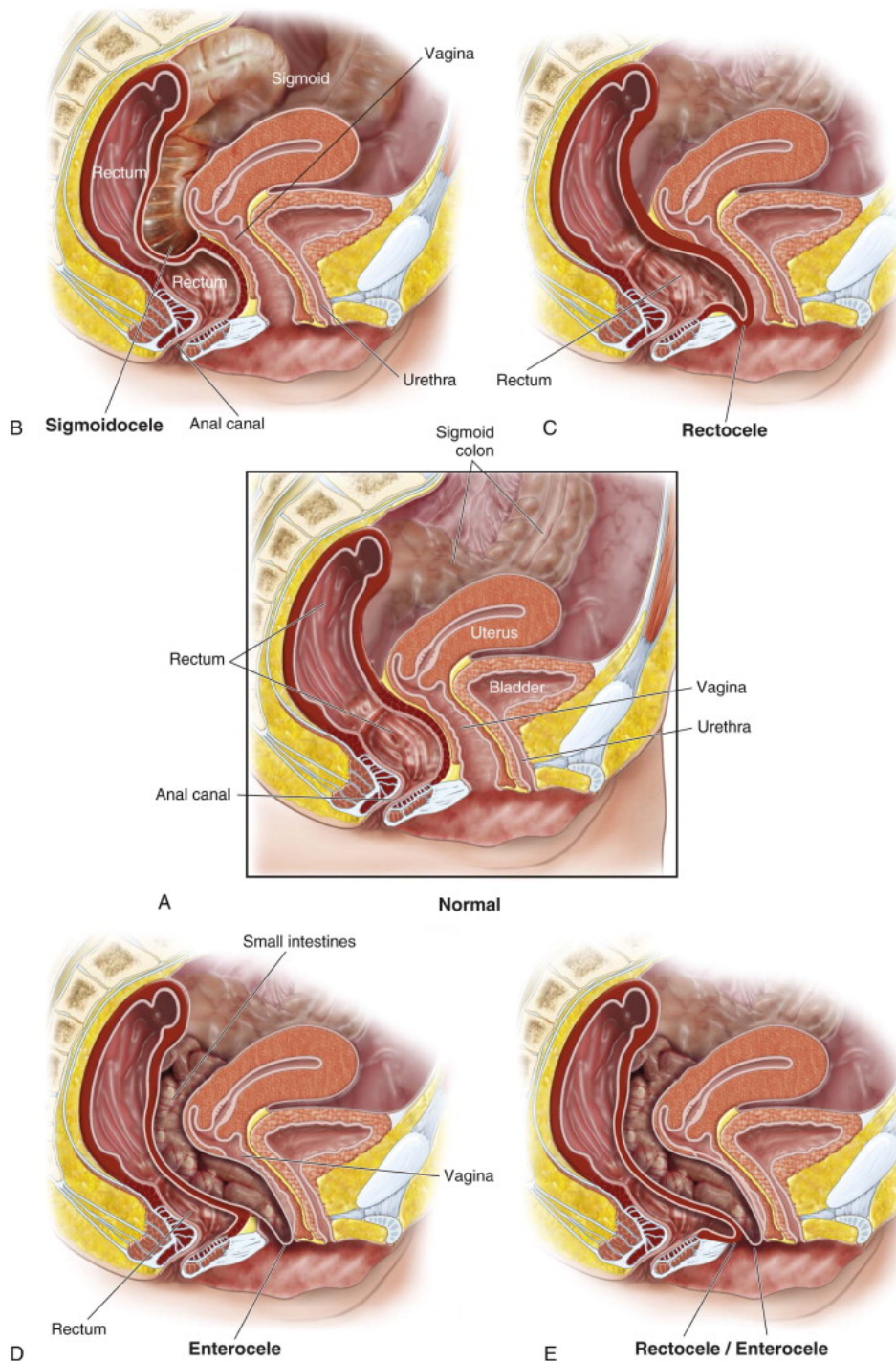
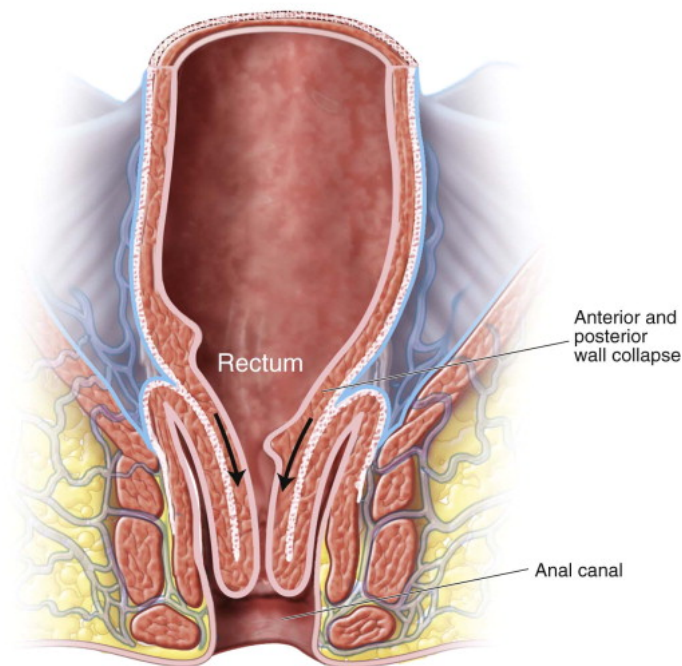


Figura 8. Diferentes tipos de alteraciones anatómicas. **A.** Anatomía normal. **B.** Sigmoidocele. **C.** Rectocele. **D.** Enterocele. **E.** Asociación de rectocele con enterocele. (Tomada de Evans, 2011⁵⁶)

La **intususcepción rectal** (Figura 9), se denomina también prolapso rectal interno, prolapso oculto o invaginación rectal interna. Aunque se podría pensar que el prolapso oculto es una etapa inicial del prolapso completo, que con el tiempo va a progresar, diversos estudios demuestran que son muy pocos, según Mellgren et al.⁵⁷ un 2%, los prolapsos ocultos que evolucionan hasta exteriorizarse, por lo que se puede hablar de dos patologías diferentes.



Intussusception

Figura 9. Intususcepción rectal o Prolapso rectal oculto. (Tomada de Evans, 2011⁵⁶)

La intususcepción rectal es una invaginación concéntrica de toda la pared rectal que avanza hacia el canal anal. Suele iniciarse entre 6 y 8 cm por encima del canal anal como una invaginación de las válvulas de Houston⁵⁸. La mayoría de veces el pliegue de la intususcepción es anterior. Aquellos menores de 3mm, no presentan significación clínica porque representan un pliegue solo de la mucosa⁵⁵. Cuando una invaginación desciende hacia el canal anal, y lo obstruye, el paciente puede presentar clínica de defecación obstructiva⁵⁹ o desarrollar una úlcera rectal solitaria⁶⁰. En ocasiones, el paciente aprende a terminar la defecación empujando el tapón de la invaginación con el dedo a través del canal anal. Se evidencia en la videodefecografía durante la fase de evacuación, pero rara vez se

muestra con el esfuerzo defecatorio o durante el final de la defecación⁵⁵.

El **prolapso rectal** (Figura 10) puede ser completo o parcial. El completo afecta a toda la pared rectal, objetivándose pliegues mucosos circunferenciales. El parcial, es solo una eversión de la mucosa rectal con pliegues mucosos radiales. Ambos se dividen en externos, cuando se exterioriza a través del orificio anal la eversión del recto (el prolapso rectal propiamente dicho) e internos, si la eversión no llega a hacerse externa. Los pacientes suelen presentar clínica de dolor, tenesmo, secreción sanguinolenta y ensuciamiento mucoso a través del ano, o incontinencia en determinados casos por la dilatación esfinteriana que el prolapso provoca⁵⁶.

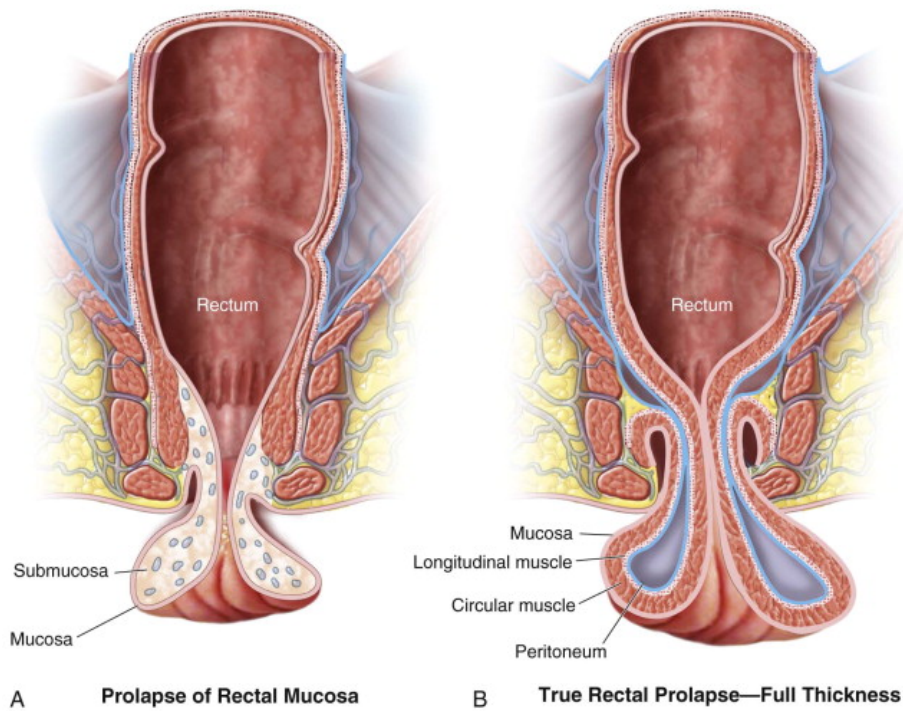


Figura 10. Prolapso rectal. A. Prolapso mucoso B. Prolapso rectal completo (Tomada de Evans, 2011⁵⁶)

El **síndrome de descenso perineal** (SDP) es un conjunto de síntomas como obstrucción anal al defecar, sensación de evacuación incompleta, autodigitación, asociado a un descenso perineal patológico durante la exploración física. Aparece un abombamiento del periné por debajo del plano de las tuberosidades isquiáticas durante el esfuerzo defecatorio⁵⁵. Estos pacientes suelen presentar un prolapso rectal interno asociado y además dolor perineal crónico.

En los jóvenes, el suelo pélvico en reposo es más alto y desciende más durante la defecación, sin embargo, en las personas mayores existe mayor descenso durante el reposo y menos cambios durante la defecación⁶¹. Un suelo pélvico descendido puede ser resultado de una debilidad muscular y estiramiento del tejido elástico del soporte fascial⁶². En las exploraciones complementarias, se puede hallar una neuropatía del pudendo, sin asociar incontinencia clínica⁵⁵.

La unión anorrectal en el SDP se sitúa más de 3-4 cm de su posición habitual de reposo, medida desde las tuberosidades isquiáticas. Sin embargo, esta medición solo es aplicable si el estudio se realiza en la posición fisiológica de la defecación. Si la exploración se realiza con el paciente en decúbito lateral izquierdo, la posición del suelo pélvico asciende y es más alta⁶³. Por tanto, esto afectará en las mediciones con otras técnicas de imagen del suelo pélvico como la ecografía dinámica o la resonancia.

1.4.2 SDO por causas funcionales

El **anismo** o **disinergia defecatoria**, es el trastorno más frecuente que causa estreñimiento por obstrucción a la defecación de origen funcional. La DD se produce por la incapacidad de coordinar la musculatura pélvica y abdominal para expulsar las heces. Existe una contracción paradójica del músculo puborrectal o un fallo en la relajación de la musculatura estriada esfinteriana y del suelo pélvico durante el esfuerzo defecatorio, lo que origina una clínica evidente de SDO. La contracción del puborrectal agudiza el ángulo anorrectal (Figura 11), imposibilitando así la defecación fisiológica⁵⁰.

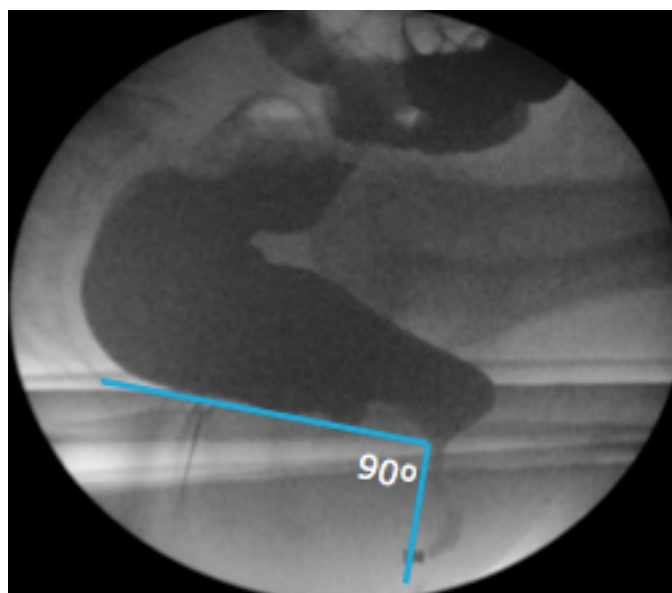


Figura 11. Videodefecografía que muestra un anismo. Ángulo anorrectal de 90° (Imagen propia)

A pesar de que es un trastorno funcional, existe evidencia de una probable alteración del sistema nervioso entérico. Puede asociar hiposensibilidad rectal en un 66% de los casos, estreñimiento por tránsito lento en un 25% y un retraso del vaciamiento gástrico en 32%⁶⁴. Se desconoce la causa de esta patología, aunque, la ansiedad y el estrés pueden contribuir de forma negativa a su desarrollo⁶⁵. Presenta una prevalencia aproximada del 18%, siendo más frecuente en mujeres⁶⁶.

Suele aparecer en pacientes que, por inhibición personal o social, ignoran el deseo defecatorio normal y convierten el aplazamiento de las deposiciones en una costumbre⁵⁰.

1.5 MÉTODOS DIAGNÓSTICOS DE DEFECACIÓN OBSTRUCTIVA

1.5.1 Videodefecografía (VD)

La VD se describió por primera en 1952 por Wallden⁶⁷ y no fue hasta 1984 cuando se convirtió, gracias a Mahieu et al.⁶⁸, en la prueba de referencia para estudiar a los pacientes con SDO, al modificar la técnica inicial.

A pesar de los años, es la técnica considerada como “gold standard” para el estudio de las patologías del compartimento posterior del suelo pélvico⁶⁹.

Se trata de un estudio dinámico, generalmente grabado en vídeo, que permite evaluar el proceso de la defecación. La VD pretende demostrar el control voluntario del suelo pélvico, iniciado con una respuesta fisiológica normal tras la administración del contraste en el recto que simula la consistencia de las heces. La distensión intraluminal activa el reflejo rectoanal inhibitorio, produciendo la relajación del EAI y comenzando el proceso de la defecación. El paciente posee el control voluntario del EAE y la musculatura pélvica, pudiendo impedir o facilitar el vaciado rectal.

Esta prueba obtiene imágenes tanto dinámicas como estáticas durante las diferentes fases de la defecación. Permite evaluar distintos parámetros en tres etapas: pre-defecación, defecación y post-defecación^{70,71}.

Debe realizarse en la posición más funcional para la defecación, en sedestación con el paciente sentado en el inodoro, sin embargo, no se considera un proceso totalmente fisiológico ya que siempre dependerá del control voluntario del paciente, de cómo colabore en realizar la prueba y de un vaciamiento pasivo del recto⁷². Por tanto, es de vital importancia apoyar durante toda la prueba al paciente para que continúe y mantenga las indicaciones, asegurando que realice con fuerza y trate de expulsar el contraste a pesar de la

vergüenza que puede conllevar la prueba⁷³.

Se obtienen cinco grupos de imágenes para objetivar las alteraciones anatómicas y los puntos fisiológicos normales de referencia, quedando recogidos en la Tabla 5^{71,74}.

Tabla 5. Tipos de imágenes obtenidas durante la realización de una VD.

IMÁGEN	CONCEPTO
IMAGEN PUNTUAL EN REPOSO	Se centra la imagen para incluir la sínfisis púbica, el sacro-cóccix, la región perineal para visualizar los marcadores cutáneos. Se debe dejar suficiente espacio en la imagen para asegurar por completo el suelo pélvico y el descenso rectal durante la defecación.
IMAGEN DURANTE LA CONTRACCIÓN DEL SUELO PÉLVICO	Durante la maniobra de Kegel, se proporciona indicaciones al paciente para garantizar el verdadero movimiento de la musculatura pélvica en cada maniobra.
IMAGEN DURANTE EL ESFUERZO	Maniobra de Valsalva sin defecación. El descenso del suelo pélvico debe aparecer por completo en la imagen. Si el paciente presenta incontinencia o disminución del tono del EAE, se deben suprimir esas imágenes para evitar las posibles pérdidas de contraste rectal.
VIDEO DURANTE LA DEFECACIÓN	Si el contraste permanece en la bóveda rectal, se debe indicar al paciente que realice las maniobras que usa normalmente en casa para completar la defecación. Esto suele incluir diferentes posiciones para sentarse o autodigitación vaginal para presionar la pared posterior de la vagina.
IMAGEN POST-DEFECACIÓN CON MÁXIMO ESFUERZO	Tras el vaciado completo rectal, se le indica al paciente que realice de nuevo una contracción de Kegel e inmediatamente después un gran esfuerzo. Sirve para buscar otros hallazgos que puedas pasar desapercibidos.

Dado que la defecación es un proceso dinámico que comprende una interacción compleja entre la musculatura pélvica, el complejo anorrectal y los esfínteres anales, con la VD, las alteraciones durante la defecación se evalúan de forma cuantitativa y cualitativa mediante una visualización en tiempo real de todas las fases del proceso defecatorio⁷³. Estos parámetros evaluados a través de la VD pueden ser, como ya hemos comentado, cuantitativos o cualitativos⁵⁰:

- Ángulo anorrectal (AAR): Figura definido por el eje del canal anal y la pared posterior de la ampolla rectal. Se origina por la contracción tónica del músculo puborrectal. En sujetos normales su valor en reposo es de 80-92°, en contracción 70° y en relajación aumenta hasta 111-137° debido a la relajación del músculo puborrectal⁷⁵.
- Descenso perineal durante la maniobra defecatoria, como consecuencia de la relajación del músculo pubococcígeo. Se mide por el descenso de la unión anorrectal respecto a la línea pubocócigea. El nivel de unión ano-rectal a esta línea en reposo es menor de 2 cm y en defecación asciende a 4-5 cm.
- Parámetros cualitativos:
 - o Vaciamiento rectal completo en los pacientes sanos sin patología de DO.
 - o Identificación de rectoceles por abombamiento de la pared rectal anterior que atrapan contraste y proporcionan un vaciamiento rectal incompleto.
 - o Diagnóstico de prolapsos por invaginación de la pared rectal.
 - o Identificación de enteroceles o sigmoidocele por ocupación de intestino delgado o sigma respectivamente, de un saco peritoneal que se prolonga en el fondo de saco de Douglas y se sitúa entre el recto y la vagina.

El estudio dinámico permite objetivar alteraciones anatómicas que aparecen durante la maniobra defecatoria con distintos grados de gravedad (Tabla 6).

Tabla 6. Clasificación alteraciones anatómicas compartimento posterior suelo pélvico en función de la defecografía. Tomada de Enríquez-Navascués, 2012⁸.

	GRADO I	GRADO II	GRADO III
RECTOCELE	< 2 cm	2-4 cm	> 4cm
ENTEROCELE	1/3 superior vagina	1/3 medio vagina	1/3 inferior vagina
SIGMOIDOCELE	Craneal a línea pubococcígea	Craneal a línea isquiococcígea	Debajo línea isquiococcígea
INTUSUSCEPCIÓN	Craneal a línea puborrectal	A nivel puborrectal	En el canal anal
PERINÉ DESCENDENTE		>4 cm de descenso línea bi-isquiática en esfuerzo	

Como ya hemos indicado en líneas anteriores, la VD se practica cuando es necesario recrear el proceso de la defecación. Sin embargo, esta no es su única indicación. Se realiza en sujetos con dolor debido a una úlcera rectal solitaria, para descartar la coexistencia con una intususcepción rectal o una DD, que pudieran ser la causa de la misma. Se toman imágenes también, en pacientes con anastomosis ultrabajas, tipo colo-anal o ileo-anal, que asocian sensación de vaciamiento incompleto, para determinar si existe una correlación anatómica o simplemente es una sensación ficticia. Además, la VD ayuda al paciente a comprender mejor su patología de SDO, al informarle de la alteración funcional y estructural que presenta⁷¹.

Una de las desventajas de la VD en comparación con las otras técnicas de imágenes es la exposición a radiaciones ionizantes, sin embargo, Goei et al.⁷⁶ demostró que la dosis media efectiva con una VD es de 4,9 mSV, que puede ser aproximadamente la mitad de radiación recibida por una Tomografía Computarizada abdominopélvica. Para minimizar la exposición a la radiación, se debe realizar esta prueba en los casos en los que esté verdaderamente indicado y cumplan criterios de SDO, con especial cuidado en mujeres en edad fértil. Se debe realizar, siempre que sea posible, la adquisición de imágenes de forma pulsada⁷³.

Otro de los inconvenientes de la prueba es el posible condicionante para el paciente, ya que debe realizar las maniobras defecatorias sin intimidad, pudiendo dificultar la evacuación normal del contraste y como consecuencia motivar un diagnóstico falso positivo de anismo⁷⁷.

La VD no permite una evaluación completa de los compartimentos anterior y medio del suelo pélvico. Si queremos poder evaluarlos debemos contrastar la vagina con una gasa

impregnada en contraste, y la vejiga mediante un sondaje vesical, pudiendo ocasionar infecciones urinarias por sondaje, lo que supone un problema de morbilidad adicional a la prueba que muchos grupos no desean asumir. A pesar de utilizar contraste, es una técnica dificultosa que depende de la experiencia de su observador. Por ello, no puede garantizar una evaluación global del suelo pélvico.

1.5.2 Ecografía endoanal dinámica (EEAD)

En los últimos años, ha surgido el interés por la EEAD como alternativa a las pruebas convencionales para el diagnóstico del SDO. Murad-Regadas et al.⁷⁸ describieron la técnica para el estudio de las disfunciones del compartimento pélvico posterior con un transductor de 360° y reconstrucción de las imágenes en 3 dimensiones (Figura 12). En su estudio comparativo con la VD, demostraron que parecía ser igual de eficaz en el diagnóstico de los desórdenes del compartimento medio y posterior. A esta prueba la denominaron “ecodefecografía”.

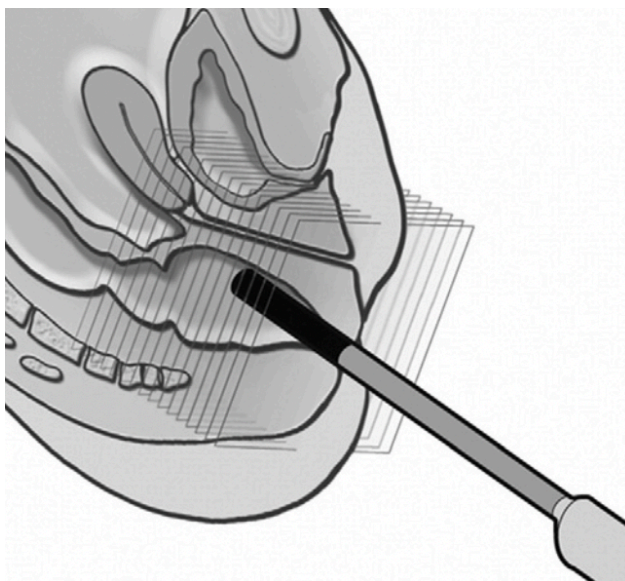


Figura 12. Ecografía endoanal 3D con transductor rotacional de 360° (Tomada de Santoro, 2010⁷⁹)

Al paciente se le administra un enema previo a la exploración. Normalmente se coloca en decúbito lateral izquierdo, sin embargo, si durante la prueba es necesario cambiar al paciente de posición a litotomía dorsal o a decúbito prono, la sonda debe rotarse de modo que la cara anterior del canal anal aparezca en la parte superior de la pantalla, el lateral

izquierdo en el derecho, el lateral derecho aparezca en la izquierda y posterior en la parte inferior⁷⁹.

Procedemos a definir los distintos procesos, tal y como se visualizan con la EEAD⁸⁰:

- Anismo: cierre del ángulo puborrectal más de un grado durante la maniobra defecatoria, al compararlo con el ángulo medido en reposo.
- Rectocele (Figura 13): tras la inyección de 150 ml de gel ecográfico en el recto, durante el esfuerzo defecatorio máximo se objetiva una imagen hipoeoica anómala, que durante el reposo no se visualizaba. Esta imagen se corresponde con una herniación de la cara anterior del recto ocupado por gel ecográfico. Hablamos de grado I si mide menos de 0,6 cm, grado II entre 0,7 y 1,3 cm y grado III más de 1,3 cm.
- Invaginación interna. Mediante ecografía se evidencia “una especie de dedo” a nivel anterior o posterior, que corresponde con las capas del recto. Cuanto mayor sea la invaginación, más indudable será la imagen. En caso de prolapso rectal completo se aprecian varias formaciones como las descritas de forma consecutiva a lo largo de la longitud de la pared rectal.
- Enterocele: se objetiva un asa intestinal entre el recto y la vagina durante el esfuerzo defecatorio, similar a la imagen de una “mitocondria”.
- Descenso perineal: descenso del músculo puborrectal mayor de 2,5 cm durante el esfuerzo defecatorio máximo, con respecto a su posición en reposo.

Las ventajas que ofrece este procedimiento respecto a la VD son las siguientes: es una técnica sencilla mínimamente invasiva y accesible, pudiendo ser realizada en la consulta. Es tolerada muy bien por el paciente, se evita la exposición a radiaciones ionizantes y, además, es capaz de mostrar todas las estructuras anatómicas involucradas en el proceso de defecación, incluyendo los esfínteres. De igual forma, nos ofrece imágenes de los tres compartimentos, pudiendo evidenciar prolapsos del compartimento anterior o hipermovilidad uretral, así como prolapsos del compartimento medio sin necesidad de contrastar las estructuras como en la VD.

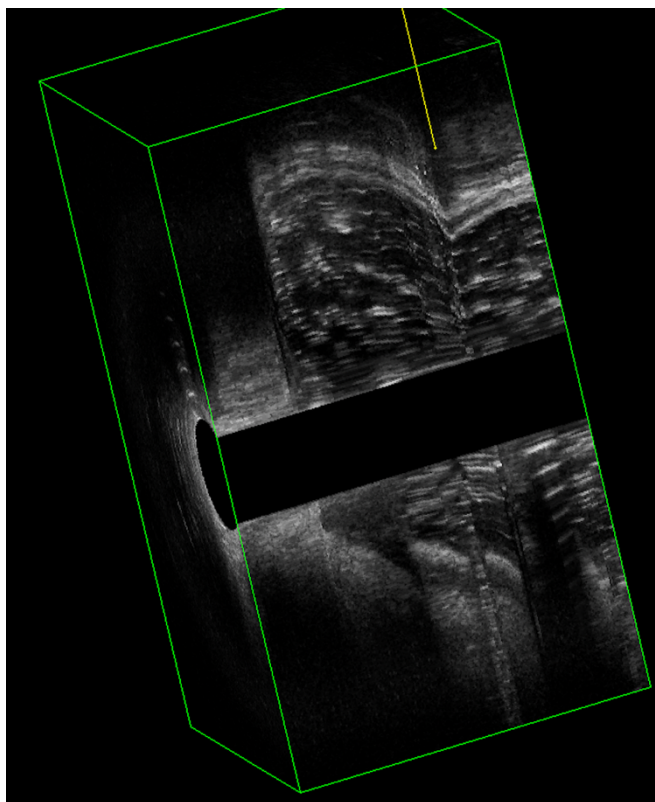


Figura 13. Imagen cubo en 3D de una ecografía endoanal dinámica, visualizando un rectocele y una intususcepción. (Imagen propia)

A pesar de haber pasado algunos años y haberse publicado varios artículos⁷⁸⁻⁸⁰ que demuestran su excelencia, todavía no se ha extendido su utilización en la práctica clínica diaria.

Cabe destacar que, la ecografía endoanal (EEA) es la técnica “gold estándar” para evaluar el canal anal y, por ende, las lesiones esfinterianas^{81,82}. Suele ser la técnica diagnóstica de elección en pacientes con historia clínica compatible con incontinencia fecal y en antecedentes de un parto traumático⁸³.

En el plano axial de la EEA, el canal anal se divide en tres niveles de evaluación en función de las estructuras anatómicas⁷⁹:

- Tercio superior: corresponde con el músculo puborrectal y el anillo completo del EAI. En los hombres, se puede identificar la parte profunda del EAE.

- Tercio medio: corresponde con la parte superficial del EAE (visualizándose como una banda concéntrica de ecogenicidad mixta), la capa longitudinal, el EAI (anillo hipoecoico concéntrico) y los músculos transversos del periné.
- Tercio inferior: es el fascículo subcutáneo del EAE.

1.5.3 Ecografía transperineal dinámica (ETD)

Es una técnica emergente para obtener imágenes del suelo pélvico. Su acceso está limitado a uno pocos hospitales, aunque es cada vez más frecuente en la literatura⁷¹.

Los pacientes reciben un enema rectal como preparación 2 horas antes del examen, para evitar la aparición de artefactos. Se puede evaluar al paciente, tanto en decúbito supino como en decúbito lateral, aunque es preferible en litotomía dorsal, con las caderas flexionadas y ligeramente en abducción⁸⁴.

Tras colocar el transductor en el periné, entre el pubis y el margen anal, se obtienen imágenes de los tres compartimentos del suelo pélvico, en secciones longitudinales y transversales durante el esfuerzo defecatorio y el reposo (Figura 14). También se puede denominar ecografía "translabial"⁷⁹.

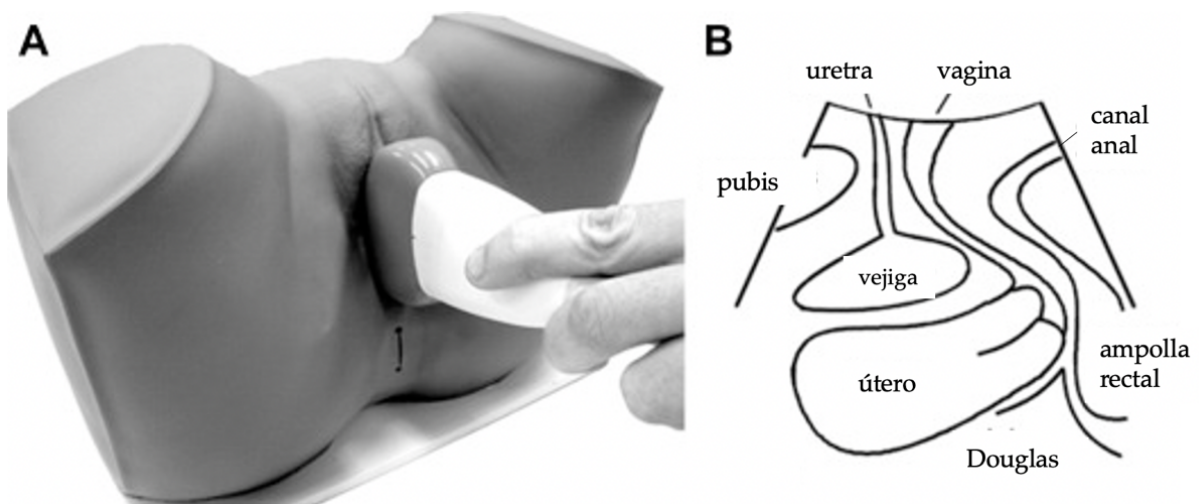


Figura 14. Ecografía transperineal. A. Colocación del transductor curvo. B. Visualización de estructuras en plano medio sagital. (Tomada de Dietz, 2017⁸⁹)

En comparación con la resonancia dinámica, es más barata y se puede realizar con un ecógrafo estándar en la consulta, disponible en la mayor parte de los hospitales. Varios estudios⁸⁵⁻⁸⁸ indican que puede ser igual de válida para el diagnóstico de pacientes con SDO que la VD. Incluso, parece existir una sensibilidad más elevada en la detección y clasificación de los enteroceles, a través de la ETD⁸⁵.

Recientemente, Murad-Regadas et al.⁸⁴ han comprobado una buena correlación con la EEAD en la detección de rectoceles, tras rellenar el recto con 60 cc de gel ecográfico.

La capacidad de definir la interacción dinámica de las estructuras del compartimento anterior con las del resto de compartimentos es una ventaja adicional⁸⁵.

Al igual que la EEAD, la ETD evita la exposición a radiaciones. Es una técnica sencilla, barata y muy bien tolerada por los pacientes⁸⁷.

1.5.4 Resonancia magnética pélvica dinámica (RMD)

La RMD se ha incorporado recientemente y va adquiriendo importancia como alternativa a la técnica clásica de VD. La ventaja de esta exploración es que aporta una visión integral y simultánea de los tres compartimentos del suelo pélvico, así como una gran resolución de los tejidos blandos, aportando incluso nuevos diagnósticos asociado al SDO tales como cistocele o colpocele⁹⁰.

Numerosos estudios⁹⁰⁻⁹² han comparado la RMD con la VD, sin existir un consenso de que técnica es superior. A pesar de no ser la técnica de referencia, en numerosos centros se ha convertido el estudio de imagen principal para evaluar a los pacientes con SDO⁷¹.

La RMD presenta notables ventajas. Proporciona una reconstrucción multiplanar que aporta más información de la musculatura del suelo pélvico y de sus estructuras de soporte, que la VD. Evalúa de forma global el suelo pélvico en su conjunto como una unidad funcional multicompartimental. Al igual que la EEAD, el paciente no recibe radiación⁹³.

Existe una adecuada correlación entre los hallazgos adquiridos con la RMD y los de la prueba considerada como de referencia estándar^{90,92}. Los parámetros a valorar durante la RMD son los mismos que en la VD. La mayoría de los grupos de investigación destacan las ventajas que aporta la RMD en el diagnóstico del SDO, sin embargo, exponen que su indicación queda limitada para pacientes con alteraciones multicompartimentales (Figura 15), mujeres en edad fértil y previo a una intervención quirúrgica, con el objetivo de planificar una reconstrucción del suelo pélvico^{94,95}.

Sobre el estrés psicológico que produce defecar en un ambiente simulado, es menos vergonzoso para el paciente, debido a que se encuentra dentro de una máquina de RMD

donde la sensación de ser observado, disminuye subjetivamente al encontrarse en un espacio cerrado⁹⁰.

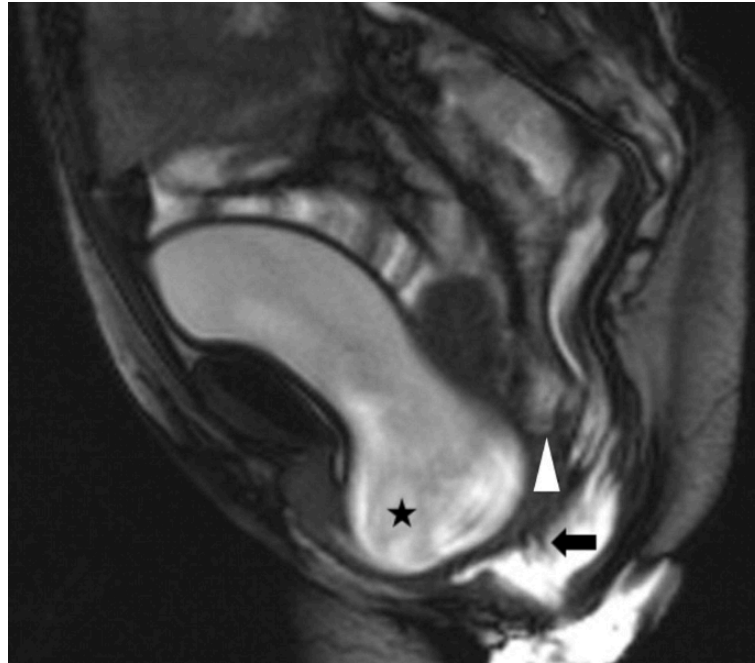


Figura 15. Resonancia Magnética Dinámica. Muestra una afectación multicompartmental. La flecha indica una invaginación interna en el compartimento posterior, el triángulo se sitúa en el fondo del saco de Douglas y la estrella muestra un cistocele en el compartimento anterior. Entre la flecha y la estrella se objetiva un colpocele en el compartimento medio. (Tomada de Martín-Martín,2017⁹⁰)

Sin embargo, la RMD también tiene algunas desventajas considerables. Las imágenes se toman con el paciente en decúbito supino, una posición totalmente antinatural para la defecación. Algunos autores^{94,96}, consideran que la RMD subestima los hallazgos patológicos objetivados en comparación con la VD, siendo atribuido a la posición del paciente durante la exploración. Además, no es tan sensible en la detección de intususcepciones^{90,92} y rectoceles⁹³.

Existen resonancias con sistema vertical abierto, que permiten la realización de la prueba con el paciente sentado, simulando el proceso defecatorio como en la vida real. Mientras el paciente permanece sentado en el inodoro, el recto se llena de contraste y el estudio se lleva a cabo gracias a una bobina de radiofrecuencia flexible envuelta alrededor de la pelvis. Obteniéndose imágenes en plano sagital medio en reposo, con la máxima

contracción, esfuerzo defecatorio y durante la defecación⁹⁷. Se ha demostrado la superioridad de esta alternativa, con el paciente en sedestación, que con la posición supina⁹⁸.

Igualmente, otras de las desventajas de la RMD, es que se precisa de equipos avanzados en radiología que no están disponibles en todos los centros hospitalarios y que el coste adicional que conlleva es mucho mayor que una VD⁹⁹.

1.5.5 Otros test diagnósticos

Se puede obtener información adicional a través de las pruebas funcionales, como la manometría anorrectal, el test de expulsión del balón o la electromiografía.

La **manometría anorrectal** (Figura 16) mide la motilidad anorrectal a través del registro de los cambios intraluminales de presión, incluyendo la relajación refleja del EAI (el reflejo rectoanal inhibitorio), maniobra defecatoria y el reflejo tusígeno. Además, permite el estudio de la sensibilidad rectal a través de la distensión rectal con un globo¹⁰⁰.

Esta prueba está indicada en pacientes con un trastorno defecatorio funcional y estreñimiento resistente a tratamiento conservador. Se considera el “gold standard” para el diagnóstico de anismo o DD, aunque para confirmarlo precisa que al menos 2 pruebas funcionales del suelo pélvico coincidan en su existencia. Además, la manometría de alta resolución es capaz de evaluar alteraciones estructurales de suelo pélvico como la intususcepción o el descenso perineal¹⁰¹.

Recientemente, se ha desarrollado un tipo de manometría anorrectal, de alta resolución en 3D capaz de predecir la respuesta al tratamiento con biofeedback en los trastornos funcionales anorrectales¹⁰².

El **test de expulsión del balón** es otro test funcional sencillo que se utiliza para determinar la coordinación rectoanal. Se suele ejecutar asociado a la manometría. Se coloca un globo en el recto, llenándolo con 50 cc de agua o aire y se solicita al paciente que intente expulsarlo. Normalmente, se expulsa en 50 segundos, si no pueden realizarlo en menos de 2 minutos o tras cinco intentos, puede ser indicativo de SDO por lo que habría que realizar más pruebas para confirmarlo⁴⁶.

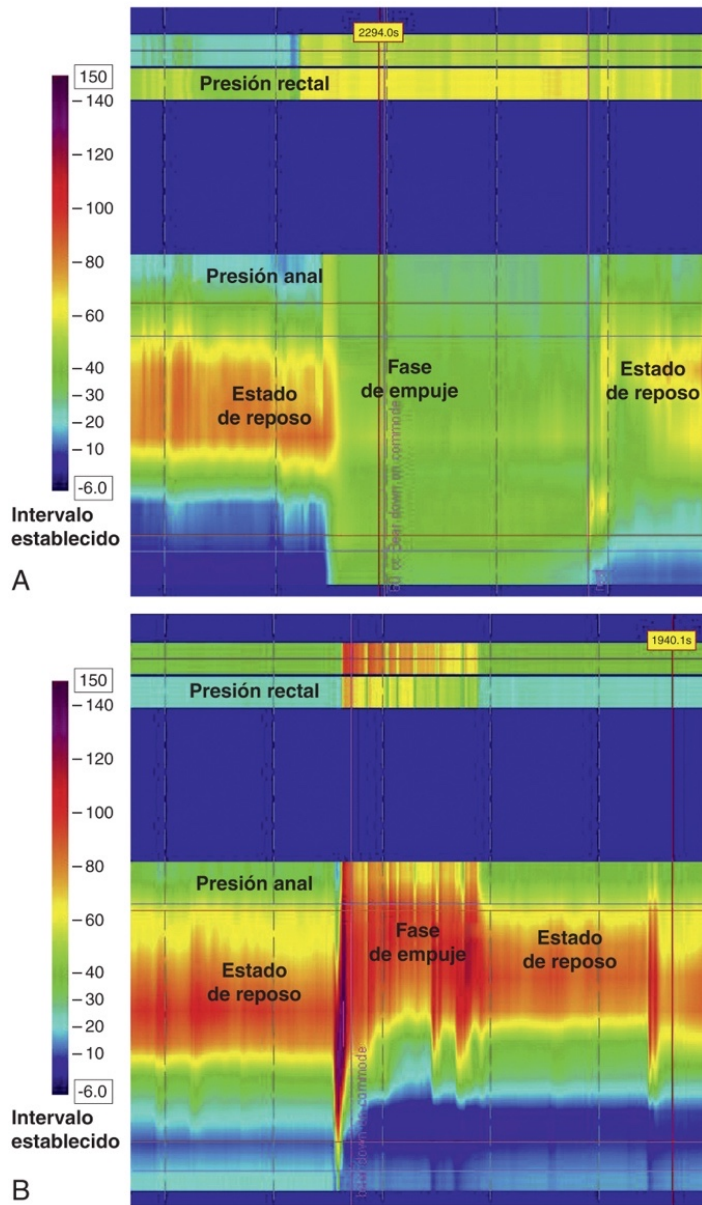


Figura 16. Manometría anorrectal de alta resolución. A. Manometría normal B. Manometría con disineria defecatoria (Tomada de Rao, 2011⁴⁸)

La **electromiografía** es una técnica que evalúa la actividad de los esfínteres anales y la musculatura del suelo pélvico, midiendo los potenciales de acción de las unidades motoras de los músculos⁴⁶. Puede ayudar a detectar una DD, pero normalmente no se utiliza porque se consigue el diagnóstico con otros métodos menos invasivos⁹⁷.

El **tiempo de tránsito colónico** permite valorar la motilidad del colon, para confirmar la presencia de un enlentecimiento del tránsito colónico. Está indicado en aquellos pacientes que no mejoran con las medidas higiénico dietéticas habituales ni con laxantes. Es fundamental, descartar estreñimiento por tránsito lento, antes de considerar un SDO. El paciente ingiere unos marcadores radiopacos y se realiza radiografía al quinto día. Si se expulsan el 80% de los marcadores, la motilidad del colon se considera normal. Si se mantienen más del 20% de los marcadores, el estudio es positivo, además si están dispersos por todo el colon, se diagnostica al paciente de estreñimiento por tránsito lento o inercia cólica. Sin embargo, si se acumulan en la zona rectosigmoidea, por el contrario, puede indicar que estemos ante un probable SDO⁴⁶.

Estudio gammagráfico con radioisótopos es otra alternativa para estudiar el tránsito colónico. Es una prueba de medicina nuclear no invasiva que utiliza el 111-ácido dietilentriamina penaacético (111In-DTPA). Tras la ingesta del radioisótopo, se analiza la motilidad del colon a través de gammagrafías realizadas a las 24 y 48 horas. Se puede combinar con tecnecio-99 para evaluar también la motilidad del estómago y el intestino, denominándose esta prueba como gammagrafía de tránsito intestinal completo⁴⁶.

1.6 TRATAMIENTO SÍNDROME DEFECACIÓN OBSTRUCTIVA

1.6.1 Tratamiento conservador

En primer lugar, el tratamiento de los pacientes que presentan SDO consiste en la modificación de su estilo de vida y sus hábitos defecatorios. Esto incluye, realizar ejercicio físico, aumentar la ingesta de líquidos y una dieta rica en fibra.

El tratamiento más barato, sencillo y fisiológico es la fibra de la alimentación habitual. La fibra soluble aumenta la frecuencia de las deposiciones y el volumen de las mismas. La fibra dietética es útil en el estreñimiento leve-moderado, sin embargo, en ocasiones, puede no ser eficaz en casos de SDO o en estreñimiento por tránsito lento⁵⁴. Se deben evitar alimentos como el chocolate, ya que aumentan la viscosidad de las heces, dificultado así la evacuación de las mismas "de una sola vez"¹⁰³.

El tratamiento farmacológico con laxantes osmóticos, procinéticos y secretagogos puede ser eficaz en pacientes con SDO fundamentalmente, si asocian un tránsito lento. Otras veces, es necesario recurrir a enemas para desimpactación fecal o en determinados casos de defecación obstructiva³⁸.

El entrenamiento para la defecación, es una opción beneficiosa para los pacientes porque son sesiones donde enseñan sobre el proceso normal de la defecación. El paciente comenta sus síntomas intestinales y se le ofrecen recomendaciones sobre el hábito defecatorio. Por ejemplo, sería aconsejable colocar un banco de 15 cm de altura debajo de los pies del paciente cuando se posicione en el inodoro, facilitando así el proceso defecatorio, la relajación del músculo puborrectal y aumentando el ángulo anorrectal como explicamos en líneas anteriores en la Figura 5. Otra recomendación es no ignorar la necesidad de defecar y posponer el momento o no pasar demasiado tiempo en el inodoro realizando un esfuerzo improductivo⁵⁴.

El **biofeedback** o rehabilitación del suelo pélvico por retroalimentación, consiste en mejorar el comportamiento defecatorio con retroalimentación sensorial y visual, sobre el funcionamiento de los músculos del suelo pélvico y el esfínter anal. El objetivo de esta terapia es mejorar la coordinación entre la relajación de la musculatura del suelo pélvico con las maniobras abdominales, optimizando así la entrada de heces al recto. Se realiza simulando una evacuación con registros de manometría o EMG⁵⁴.

Este tratamiento está indicado en paciente con SDO tipo anismo¹⁰³. Algunas series informan de una eficacia media mantenida del 70-80% durante 3 años, en los casos de DD¹⁰⁴. Rectoceles e intususcepciones de evolución clínica corta, a pesar de ser alteraciones anatómicas, pueden ser tratadas con biofeedback de forma exitosa¹⁰⁵.

La instilación de **toxina botulínica A** en el músculo puborrectal, es una alternativa terapéutica para los pacientes con anismo. Tiene una tasa de éxito del 50%, sin embargo, su resultado es temporal. Los posibles efectos secundarios son raros y leves, destacando la incontinencia anal transitoria y la hipotensión¹⁰⁶.

En ocasiones, los pacientes necesitan **apoyo psicológico**, sobre todo, en aquellos que tienen depresión o ansiedad^{54,103}. No obstante, existen pacientes que no están dispuestos a someterse a psicoterapia, en estos casos, ejercicios sencillos de relajación de los músculos abdominales y la musculatura del suelo pélvico, pueden mejorar la dinámica defecatoria.

Se ha descrito un nuevo procedimiento, denominado “pisco-eco-biofeedback” indicado en pacientes con DD y estado ansioso-depresivo que, combina las imágenes ecográficas con biofeedback, con buenos resultados en la mitad de los sujetos a los dos años¹⁰⁷.

Desafortunadamente, muchos pacientes se someten al tratamiento quirúrgico del SDO sin haber intentado previamente las medidas conservadoras mencionadas, lo que aumenta el fracaso terapéutico, por lo que este primer escalón debe realizarse siempre en

todos los pacientes con SDO¹⁰³.

1.6.2 Tratamiento quirúrgico

Las alteraciones anatómicas objetivadas en los sujetos con SDO pueden ser un desafío, por la asociación con alteraciones funcionales, siendo difícil de distinguir entre las causas y las consecuencias de un esfuerzo defecatorio excesivo. La variedad de tratamientos disponibles y la complejidad del síndrome hace que el resultado del tratamiento sea impredecible. Normalmente, la cirugía está indicada en los pacientes con defectos morfológicos reparables y sintomatología severa que influye gravemente en la calidad de vida, cuando halla fallado el tratamiento conservador¹⁰⁸. Otro de los objetivos de la cirugía es facilitar la defecación y aumentar la frecuencia de las deposiciones⁵⁴.

La reparación de la alteración anatómica se puede realizar mediante un abordaje perineal, vaginal o abdominal, no obstante, la elección del procedimiento está aún en debate. La estrategia quirúrgica empleada depende de la edad del paciente, la actividad sexual, el deseo de preservar la fertilidad, la clínica y si afecta a uno o más compartimentos del suelo pélvico.

Entre las intervenciones perineales, destaca la mucosectomía de **Delorme** (Figura 17), indicada en pacientes con un prolapso rectal completo de corta extensión, 3-4 cm. Uno de los inconvenientes de esta técnica es la elevada tasa de recurrencia de la enfermedad, incluso subestimada, dado que esta intervención se realiza en pacientes añosos y por ello, un seguimiento corto²⁵.

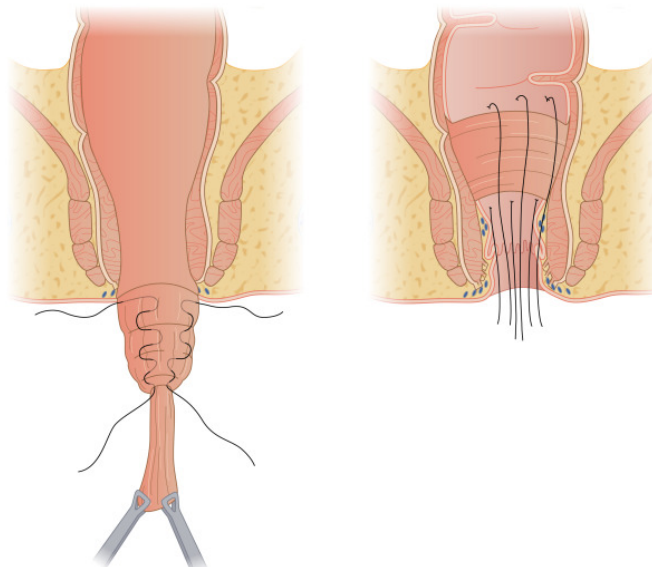


Figura 17. Mucosectomía de Delorme. Resección de un manguito de mucosa rectal y plicatura de la capa muscular con suturas verticales. (Tomada de Merchea, 2018²⁵)

La proctosigmoidectomía de **Altemeier** (Figura 18) es otro procedimiento perineal que consiste en la resección de todo el espesor de la pared rectal prolapsada comenzando por encima de la línea dentada y anastomosis coloanal. En pacientes que asocian incontinencia se puede realizar una plastia con el músculo elevador. Las indicaciones y los resultados obtenidos son similares a la mucosectomía de Delorme¹⁰⁹.

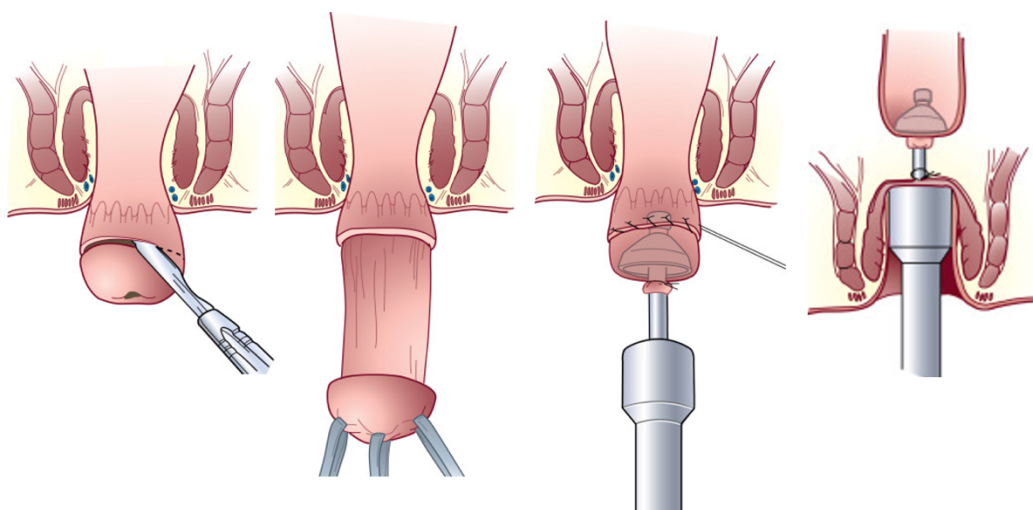


Figura 18. Rectosigmoidectomía perianal de Altemeier. (Tomada de Mahmoud,2018¹¹⁰)

Actualmente, existen grapadoras capaces de reseca rectoceles e intususcepciones por vía transanal. Presentan la capacidad de eliminar grandes cantidades de tejido, controlar la cantidad de tejido eliminado y hemostasia mejorada, siendo estas algunas de sus características principales. Estas grapadoras transanales, junto con criterios estrictos de selección de los pacientes y un mejor conocimiento de los trastornos de forma multicompartimental, representan un avance para el tratamiento de las alteraciones anatómicas debidas al SDO¹¹¹.

Un ejemplo de estos es la resección rectal transanal con grapadora o “Stapled Anal Rectal Resection” (STARR), que se asocia con una baja morbilidad y una estancia hospitalaria corta¹¹². Se ha demostrado su eficacia y seguridad en pacientes con SDO en los que había fracasado el tratamiento con biofeedback¹¹³.

En cuanto al abordaje vaginal, la principal ventaja es que se pueden llevar a cabo con anestesia locorregional, ideal para pacientes con riesgo anestésico considerable. Este tipo de procedimientos, pueden realizarse con tejidos autólogos o con prótesis. En el primer caso, se ha descrito más riesgo de recidiva y la técnica quirúrgica depende del compartimento

pélvico afecto¹¹⁴.

A pesar de todo lo anterior, la técnica que ofrece mejores resultados a largo plazo con menor morbilidad asociada, es la colpo-perineo-sacro-rectopexia ventral laparoscópica con malla. La rectopexia abdominal evita la disección postero-lateral del recto, fijando la malla a la cara anterior del recto evitando y resolviendo una posible intususcepción rectal¹¹⁵. Este tipo de intervención quirúrgica, se utiliza cada vez más, sobre todo por cirujanos expertos en laparoscopia colorrectal, y parece imponerse como procedimiento de referencia para este tipo de pacientes.

Se han demostrado buenos resultados en cuanto a la baja tasa de recidivas y ventajas anatómicas con respecto al resto de técnicas descritas, es decir, mayor preservación de la inervación rectal y elevación del compartimento medio, por lo que se suele utilizar en paciente con afectación de otros defectos pélvicos asociados. Asimismo, los pacientes presentan mejoría de la sintomatología con disminución de la clínica de estreñimiento¹¹⁶.

II - JUSTIFICACIÓN

II - JUSTIFICACIÓN

El SDO es una patología que predomina mayoritariamente en mujeres, cuya frecuencia aumenta con la edad y dado el envejecimiento de la población, hace que cada vez sea más prevalente. No constituye una amenaza vital, pero si provoca problemas físicos, emocionales y sociales que afectan de forma importante a la calidad de vida de los pacientes que sufren este trastorno.

Los motivos que nos han llevado a investigar una nueva herramienta para el diagnóstico del SDO son las limitaciones que presenta la VD, técnica actual de referencia indicada en estos pacientes. La prueba, además de exponer a radiación ionizante a los pacientes, tiene que ser realizada en un área de radiología específica y la percepción del paciente durante la práctica de la misma es de incomodidad y vergüenza.

La presente investigación se centra en realizar un análisis comparativo entre la VD y la EEAD para la evaluación de los pacientes con SDO. Este estudio pretende, mejorar el diagnóstico exacto de estos pacientes, con una visión global del suelo pélvico.

Otro hecho que ha determinado la puesta en marcha de este trabajo es, la existencia de limitados trabajos que comparen la VD y la EEAD en la evaluación del SDO, en la literatura científica actual.

Por todo lo anterior, la motivación por realizar un diagnóstico exacto de los pacientes con nuevas herramientas, pero aún no comparados con las históricas pruebas consideradas estándar, ha ocasionado la idea y puesto en evidencia la creación de este estudio, sobre esta prometedora tecnología, en el diagnóstico de los pacientes con SDO.

En nuestra experiencia, y según lo publicado en la literatura, la tasa de pacientes en estudio por SDO que finalmente requieren una intervención quirúrgica es bajo. Es por esto que, si la EEAD es suficientemente buena como para hacer una valoración inicial o de cribado a estos pacientes, puede establecerse como el método de screening, y en el caso de encontrar hallazgos susceptibles de intervención quirúrgica, o de no evidenciar alteraciones con alta sospecha clínica, completar el estudio con otra prueba que pudiera ser más precisa como la VD o la RMD. Si adicionalmente se demuestra más precisa que el "gold standard" actual, la VD, podría sustituir completamente a esta en el diagnóstico del SDO.

Nos hemos planteado la siguiente pregunta: ¿Es capaz la EEAD de identificar los mismos diagnósticos que la VD en la evaluación del SDO? En caso de ser afirmativa, la EEAD permitirá un ahorro económico mayor, el paciente no será expuesto a radiación y, además, permitirá la realización de una prueba más confortable y accesible en la consulta médica.

III - OBJETIVOS

III - OBJETIVOS

3.1 HIPÓTESIS

La seguridad diagnóstica de la EEAD para el SDO en comparación con la VD, que es la técnica actual de referencia, permitirá consolidar en nuestro entorno, su incorporación a la práctica clínica habitual. Esperamos un grado de correlación diagnóstica, en la interpretación de las diferentes presentaciones clínicas del SDO, entre ambas pruebas, que sea bueno.

3.2 OBJETIVOS

El objetivo general de este estudio ha sido determinar la seguridad diagnóstica de la EEAD con respecto a la VD en la evaluación del SDO.

3.2.1 Objetivo principal

- 1) El objetivo principal de este estudio ha sido evaluar el grado de correlación, medido con el índice Kappa, entre la VD y la EEAD, comparando la prueba de referencia (VD) con la prueba a estudio (EEAD), en el SDO.

3.2.2 Objetivos secundarios

- 2) Evaluar la concordancia entre ambas pruebas diagnósticas para la determinación de las alteraciones clínicamente relevantes del SDO: anismo, rectocele, intususcepción, prolapso rectal y descenso perineal. Realizar el mismo análisis por grados de rectocele, enterocele e intususcepción.
- 3) Determinar la reproducibilidad de la EEAD al comparar la correlación interobservador.
- 4) Evaluar las ventajas y desventajas de la EEAD.
- 5) Comparar el grado de confort percibido por el paciente entre ambas pruebas

diagnósticas.

6) Determinar si el diagnóstico obtenido por la EEAD hubiera sido suficiente en los pacientes intervenidos quirúrgicamente o si los hallazgos discordantes de la VD fueron decisivos para realizar esta indicación.

7) Determinar si a la luz de los resultados obtenidos la EEAD puede sustituir a la VD como primera prueba de elección en el estudio diagnóstico de los desórdenes del suelo pélvico y el SDO.

IV - MATERIAL Y MÉTODO

IV – MATERIAL Y MÉTODO

4.1 PACIENTES Y MATERIAL

4.1.1 Población

El estudio se ha realizado a los pacientes valorados en la consulta externa de Cirugía General del Hospital General Universitario Reina Sofía de Murcia (HGURS), durante el periodo comprendido entre 2017 y 2020.

Los pacientes incluidos en el estudio, se seleccionaron a partir de su evaluación en la consulta de Coloproctología del HGURS con sospecha diagnóstica de estreñimiento funcional tipo SDO.

4.1.2 Ámbito

El HGURS, es el hospital de referencia del área de salud VII (Murcia-Este) (Figura 19) del Servicio Murciano de Salud (SMS), que comprende 7 zona rurales: Beniel, Murcia-Beniajan, Llano de Brujas, Murcia-Monteagudo, Murcia-Alquerías, Murcia-Puente Tocinos y Santomera; y 3 urbanas: Murcia-El Carmen, Murcia-Vistabella y Murcia-Infante (población rural/urbana = 1/3).

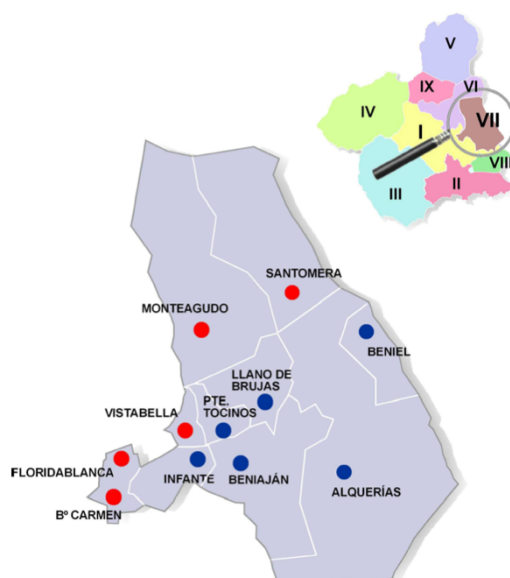


Figura 199. Mapa del Área de salud VII (Imagen cedida por el servicio de Documentación del HGURS)

El área de salud VII (Murcia-Este) supone una población atendida de 204.969 usuarios de tarjeta sanitaria individual en el mes de enero de 2020, a los que habría que añadir un número aproximado de 7.000 como población flotante¹⁷. El centro está gestionado por el SMS, organismo que pertenece a la Consejería de Sanidad y Política Social de la Comunidad Autónoma de la Región de Murcia.

El HGURS posee un total de 330 camas para hospitalización distribuidas en 22 especialidades médico-quirúrgicas. El hospital está acreditado para formación y docencia de pre y postgrado, desde marzo de 2006.

La Unidad de Coloproctología (UCOP) del Servicio de Cirugía del HGURS está acreditada por la Asociación Española de Coloproctología desde el año 2016. Los cirujanos encargados de evaluar la EEAD, son especialistas acreditados en Coloproctología por la Unión Europea (European Board) y han realizado cursos de especialización en ecografía endoanal y, específicamente, en ecografía endoanal dinámica.

4.1.3 Historia Clínica. Fuentes de los datos

Los antecedentes personales y otros detalles de la historia clínica, fueron tomados de la base de datos EDC02® (Grupo Entorno Documental SA, Gedsa, Valencia, España) que almacena de forma digital las historias clínicas de todos los pacientes del HGURS. Gracias al visor de imágenes Riskweblink 1.5.7® (Siemens Health Services, España), se obtuvo la información de las exploraciones radiológicas en formato digital. Se utilizó la aplicación Selene® SP16[4] (Siemens Health Services, España), sistema informático del SMS para creación de historias y episodios clínicos, así como la aplicación Ágora Plus® (Servicio Murciano de Salud, Murcia, España) que unifica la historia clínica del paciente independientemente del hospital o centro donde haya sido tratado, tanto público como privado o concertado. Los datos sobre la población de la Región de Murcia se han obtenido de las estadísticas del INE (Instituto Nacional de Estadística).

4.1.4 Material para la recogida de datos

Para recopilar los datos de la historia clínica, antecedentes médicos, obstétricos y quirúrgicos, forma clínica de presentación, exploración física y los hallazgos tanto de la VD como de la EEAD, se empleó un Cuaderno de Recogida de Datos (CRD), en el que se recogían de forma normalizada los datos de cada paciente.

Los datos disociados y anonimizados fueron almacenados y tratados estadísticamente

mediante el programa SPSS 22.0® versión para Mac (SPSS Inc., Chicago. IL. EEUU), el programa R versión 3.2.2 (R Foundation for Statistical Computing) y el programa EPidat v.3.1 (Creative Commons, Dirección Xeral de Innovación e Xestión de Saúde Pública, España) y el programa Calculador Bayesiano 2.1 (José Manuel Fernández Carreira, España)

4.1.5 Material para el procesado de datos y tratamiento estadístico

- Ordenador MacBook Air M1 (Apple Inc., California, EEUU)
- Microsoft®Word para Mac, versión 2019.
- Programa estadístico SPSS 22.0 (IBM SPSS Inc., Chicago, Illinois, EEUU)
- Programa estadístico R versión 3.2.2 para Windows (R Foundation for Statistical Computing, Vienna, Austria).
- Programa EPidat v.3.1 (Creative Commons, Dirección Xeral de Innovación e Xestión de Saúde Pública, España)
- Programa estadístico Calculador Bayesiano 2.1 (José Manuel Fernández Carreira, España)

4.2 MÉTODO

4.2.1 Tipo de estudio

Se realizó un estudio prospectivo comparativo de evaluación para una prueba diagnóstica. Este trabajo se llevó a cabo en 90 pacientes con diagnóstico de SDO en el HGURS de Murcia, entre Enero de 2017 y Octubre de 2020.

Para una evaluación adecuada de una prueba diagnóstica se debe conocer la validez de la misma, es decir, la capacidad para diferenciar entre los individuos que tienen la enfermedad, de aquellos que no la presentan. Los indicadores más importantes utilizados para el estudio de pruebas diagnósticas son: sensibilidad, especificidad, valor predictivo positivo, y valor predictivo negativo¹¹⁸.

4.2.2 Selección de Sujetos

4.2.2.1 Criterios de inclusión

Para participar en el estudio, los sujetos debían cumplir los siguientes requisitos:

- Adultos mayores de 18 años, capaces de comprender y cumplir los requisitos, instrucciones y restricciones del estudio.
- Pacientes con estreñimiento funcional según los criterios de Roma IV.
- Clínica de defecación obstructiva.
- Obtención del consentimiento informado por escrito, firmado y fechado del sujeto o de su representante legal antes de la selección.

4.2.2.2 Criterios de exclusión

Se excluyeron del estudio los sujetos que cumplían alguno de los siguientes criterios:

- Estreñimiento de causa orgánica.
- Diagnóstico de inercia colónica mediante tiempo de tránsito colónico en ausencia de clínica de defecación obstructiva.
- Estenosis anal u otra causa que impidiera la introducción de la sonda de ecografía endoanal.
- Enfermedad inflamatoria intestinal.
- Embarazo o lactancia.
- Enfermedad psiquiátrica grave que impidiera cooperar y entender de forma global el procedimiento.
- Incapacidad para comprender las instrucciones de ambas pruebas diagnósticas.
- Negativa del paciente a participar en el estudio o a realizarse ambas pruebas o alguna de las mismas.

4.2.3 Plan de Trabajo

Los pacientes incluidos en el estudio pasaron una visita basal, donde fueron sometidos a un protocolo diagnóstico consistente en, una anamnesis completa y una exploración física pélvica (inspección perianal, reflejos anocutáneos, descenso del periné y tacto rectal y vaginal). En esa misma consulta se les informó si cumplían o no los criterios

para participar en el estudio, y el tipo de estudio.

A los sujetos que cumplían los criterios de inclusión, previo consentimiento informado de aceptación de participar en el estudio se les realizó el estudio con VD y EEAD. Ambas pruebas, se practicaron en un periodo de tiempo inferior a 6 meses.

Los mismos especialistas que habían evaluado la historia clínica y la exploración, realizaron y grabaron la VD. La valoración de la EEAD se realizó por dos cirujanos con enmascaramiento, de tal forma que, desconocían el resultado de la VD del mismo paciente.

Una vez finalizadas ambas exploraciones complementarias, se realizó una encuesta de satisfacción a los sujetos, en la consulta de UCOP del HGURS (Tabla 7).

Tabla 7. Preguntas realizadas en la encuesta de satisfacción a los participantes

PREGUNTAS	RESPUESTAS
¿Cuál de las dos pruebas a las que ha sido sometido/a para el estudio del SDO le ha resultado más incómoda?	<ul style="list-style-type: none"> ○ Videodefecografía ○ Ecografía endoanal dinámica ○ Ambas ○ No Sabe/No contesta
¿Cuál ha sido el motivo?	<ul style="list-style-type: none"> ○ Vergüenza ○ Posición ○ Dolor ○ Tiempo de realización ○ Preparación para la prueba ○ No Sabe/No contesta
Si después de recibir tratamiento para su patología se debiera de repetir alguna de las dos pruebas para comprobar la respuesta al tratamiento, ¿cuál preferiría que se le realizara?	<ul style="list-style-type: none"> ○ Videodefecografía ○ Ecografía endoanal dinámica ○ Ninguna ○ Ambas ○ No Sabe/No contesta

4.2.4 Evaluación clínica del paciente

A través de la anamnesis se obtuvo la información necesaria para evaluar los criterios diagnósticos de SDO según los criterios de Roma IV (Tabla 1), además se recogieron diferentes datos de los sujetos reflejados en la Tabla 8 y se calculó la severidad del SDO según el ODS Score, atendiendo a los criterios planteados por Altomare et al.¹¹⁹, indicados en la Tabla 9.

La inspección del periné durante el esfuerzo defecatorio nos permitió establecer el diagnóstico de descenso perineal como, un abombamiento del periné por debajo de las tuberosidades isquiáticas de mas de 2 cm.

Tabla 8. Anamnesis en consulta

ANÁMNESIS
Edad
Antecedentes médicos
Número de partos vaginales
Antecedentes de intervenciones pélvicas
Antecedente de histerectomía
Duración de la sintomatología compatible con criterios de Roma IV
Necesidad y tipo de maniobras digitales para la defecación
Uso de laxantes

Tabla 9. Cálculo índice de severidad SDO mediante ODS SCORE. Tomada de Altomare, 2008¹⁹

VARIABLE	0	1	2	3	4
Tiempo empleado para defecar	<5 min	6-10 min	11-20 min	21-30 min	>30min
Intentos defecatorios diarios	1	2	3-4	5-6	>6
Empleo de maniobras digitales	Nunca	>1/mes, <1/semana	1/semana	2-3/semana	Siempre
Uso de laxantes	Nunca	>1/mes, <1/semana	1/semana	2-3/semana	Cada día
Uso de enemas	Nunca	>1/mes, <1/semana	1/semana	2-3/semana	Cada día
Evacuación incompleta	Nunca	>1/mes, <1/semana	1/semana	2-3/semana	Siempre
Esfuerzo evacuatorio	Nunca	<25% del tiempo	<50%	<75%	Siempre
Consistencia fecal	Blandas	Duras	Duras y escasas	Fecaloma	

Mediante el tacto rectal evaluamos, al realizar un esfuerzo defecatorio, la disminución o no de la presión del canal anal, lo que puede ser útil para descartar una disineria defecatoria. Del mismo modo, se exploró la posible existencia de un prolapso interno con el tacto rectal asociado a un esfuerzo defecatorio por parte del paciente. Asimismo, se valoró, junto con la inspección vaginal, la existencia de rectocele y el grado del mismo, atendido a las siguientes características:

- Grado I: prolapsa en el interior de la vagina.
- Grado II: prolapsa hasta el introito vaginal.
- Grado III: prolapsa más allá de los límites del introito.
- Grado IV: el rectocele se encuentra fuera del plano vulvar.

En la Tabla 10 se resumen las diferentes formas clínicas de presentación del SDO que pueden ser evaluadas mediante la exploración física.

Tabla 10. Formas clínicas del SDO en la exploración física.

Forma de presentación	Hallazgos exploratorios
ANISMO	Ausencia de relajación o contracción del músculo puborrectal al solicitarle al paciente que haga el esfuerzo defecatorio durante el tacto rectal
RECTOCELE	La protrusión de la cara anterior del recto sobre la pared posterior vaginal
PROLAPSO RECTAL COMPLETO	Eversión de todas las capas de la pared rectal a través del margen anal con pliegues circulares
PROLAPSO MUCOSO	Exteriorización única de la mucosa con formación de pliegues radiales
ENTEROCELE	Abultamiento vaginal en el que podemos apreciar la impronta de un asa intestinal, incluso a veces con peristaltismo
INTUSUSCEPCIÓN	Invaginación interna de todas las capas de la pared rectal sin sobrepasar el margen anal. Debe ser comprobado por tacto rectal.
LAXITUD PÉLVICA	Excesiva relajación de la musculatura pélvica en reposo.

4.2.5 Tamaño de la muestra

Se realizó una estimación del tamaño muestral para un nivel de confianza del 95%, (error α de 0,05), con una potencia estadística completa del 90%, asumiendo que la población total a representar era la población adulta europea (aproximadamente 400 millones de personas), era necesario estudiar a 97 pacientes. Con una potencia estadística del 80% el tamaño muestral necesario era de 25 pacientes a estudiar.

4.2.6 Descripción de la prueba diagnóstica

4.2.6.1 Prueba diagnóstica en estudio

La prueba diagnóstica en estudio es la Ecografía Endoanal Dinámica (EEAD). A continuación, se describe este tipo de procedimiento.

La EEAD se realizó según la técnica descrita por Murad-Regadas et al.⁷⁸, con un ecógrafo modelo Flex Focus 800 (Bk Medical) con sonda Anorectal 3D 2052 (BK Medical) (Figura 20). Produciendo imágenes en tiempo real, registrando y analizando múltiples planos para mostrar un cubo en 3D. El tiempo medio de cada exploración fue de 25 minutos (17-38).

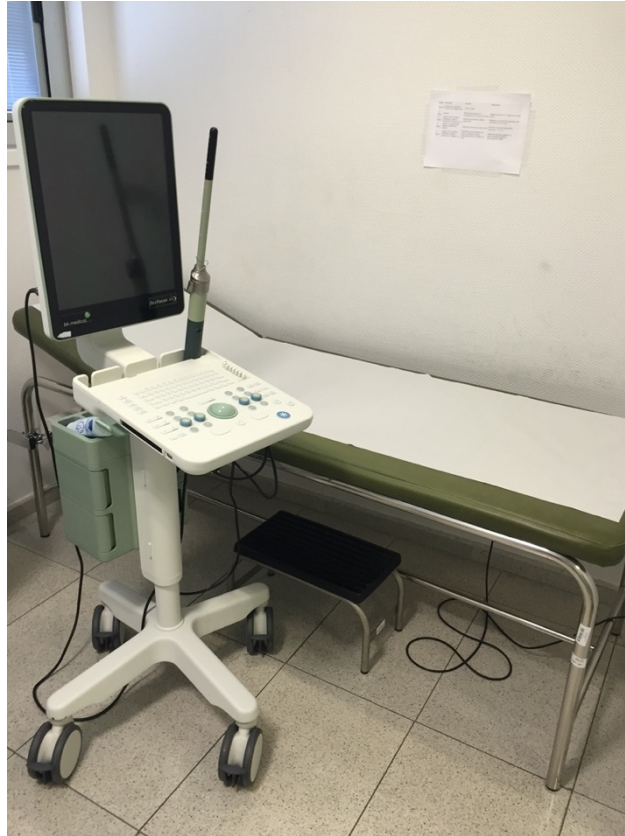

Figura 20. Ecógrafo en la consulta (Imagen propia)

Los pacientes fueron examinados en posición decúbito lateral izquierdo tras la introducción de un enema rectal. La sonda se insertó en el recto inferior colocándose a 6-7 cm del margen anal. Las imágenes fueron adquiridas a través de un procedimiento dividido en cuatro exploraciones automáticas y analizadas en diversos planos:

Etapa 1^a: Ecografía en reposo (sin gel ecográfico). Permite registrar la distribución basal de la musculatura pélvica, el ángulo anorrectal y la integridad anatómica de los esfínteres anales.

Etapa 2^a: Ecografía en reposo-esfuerzo-reposo (sin gel ecográfico). Los pacientes permanecen tranquilos durante los primeros 15 segundos seguido de un esfuerzo defecatorio máximo durante 20 segundos, continuando con un reposo durante 15 segundos. Con esta exploración nos permite examinar la relajación voluntaria del EAE durante el esfuerzo defecatorio, es decir, evaluamos el músculo puborrectal y el ángulo puborrectal.

Etapa 3ª: Ecografía en esfuerzo máximo (sin gel ecográfico). Comienza con un reposo de 15 segundos seguido de un esfuerzo defecatorio máximo. Nos facilita observar el descenso del músculo puborrectal.

Etapa 4ª: Ecodefecografía. A modo de contraste se introduce 150ml de gel ecográfico en el recto. Comienza con un reposo de 15 segundos seguido de nuevo con otro esfuerzo defecatorio máximo durante 20 segundos y luego se relajan para finalizar. Se pone de manifiesto la herniación de las paredes del recto o la presencia de asas intestinales interpuestas entre la vagina y el recto.

Los diferentes procesos que podemos diagnosticar mediante la EEAD quedan recogidos en la Tabla 11.

Tabla 11. Diagnóstico mediante EEAD. Tomada de De la Portilla, 2015⁸⁰.

DIAGNÓSTICOS MEDIANTE EEAD	
Anismo	Cierre del ángulo puborrectal más de un grado en la maniobra defecatoria, al comparar con la etapa de reposo
Rectocele	Tras inyectar 150 cc de gel ecográfico en el recto y durante el esfuerzo defecatorio se observa una imagen hipoeoica anómala en la cara anterior, que durante el reposo no aparecía.
Invaginación interna	Se aprecia «una especie de dedo» a nivel anterior o posterior, compuesto por todas las capas del recto. Esta imagen será más evidente cuanto mayor sea la invaginación.
Enteroccele	Visualización de un asa intestinal entre la vagina y el recto durante el esfuerzo defecatorio, parecida a la imagen de una «mitocondria».
Descenso perineal	Descenso del músculo puborrectal en la ecografía en máximo esfuerzo mayor de 25mm.

4.2.6.2 Prueba diagnóstica de referencia

Se utilizó como prueba diagnóstica de referencia la videodefecografía (VD). A todos los pacientes, se les aplicó el mismo protocolo uniforme, llevado a cabo por un especialista de cirugía general de la unidad de coloproctología del HGURS.

La VD es un método radiológico dinámico, por el que se evalúan las alteraciones funcionales y/o estructurales de la zona anorrectal y las del suelo pélvico, tras su opacificación con contraste, tanto en reposo como durante las maniobras de defecación y de contención de bolo fecal.

La VD se realiza en la unidad de radiología, incluye un telemando (Figura 21), un intensificador de imagen y un monitor de escopia con salida de vídeo. Se emplea también un equipo de videograbación de alta resolución (Figura 22) y un asiento radiolúcido tipo inodoro con un sistema compensador de contrastes (Figura 23).

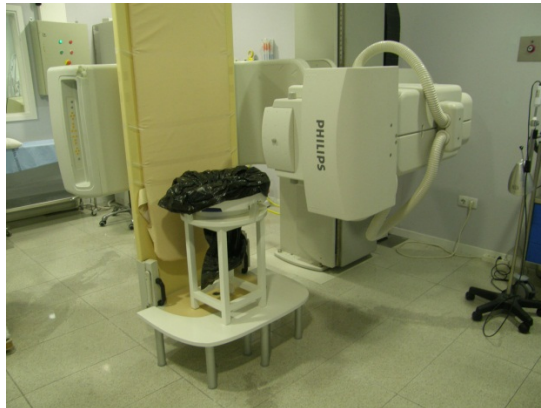

Figura 21. Telemando (Imagen propia)

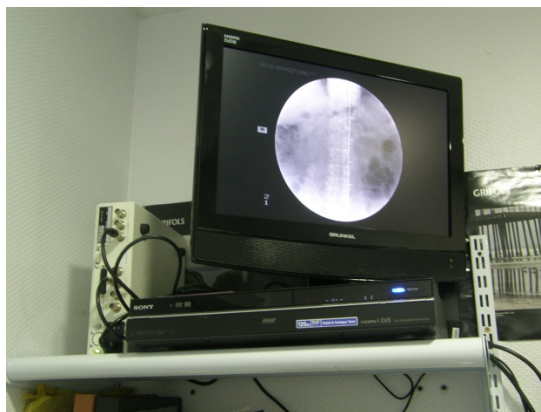


Figura 22. Equipo de grabación de alta resolución (Imagen propia)



Figura 23. Asiento radiolúcido tipo inodoro (Imagen propia)

Para la realización de la prueba, al paciente se le administra 100cc de contraste oral (Gastrografin®) entre 45-60 minutos antes de la exploración. El paciente se sitúa en decúbito lateral izquierdo, sobre la tabla del telemando, con las piernas semiflexionadas (Figura 24). Se prepara contraste baritado diluido con agua, y adicionando espesante hasta conseguir una consistencia similar a las heces blandas, y se introduce en la ampolla rectal de forma progresiva hasta alcanzar el volumen de defecación transitoria y posteriormente hasta conseguir el volumen de defecación permanente, un máximo de hasta 300cc. Se posiciona un marcador radio-opaco en el margen anocutáneo y en el caso en que sea necesario, en el dedo del paciente para la autodigitación (Figura 25).

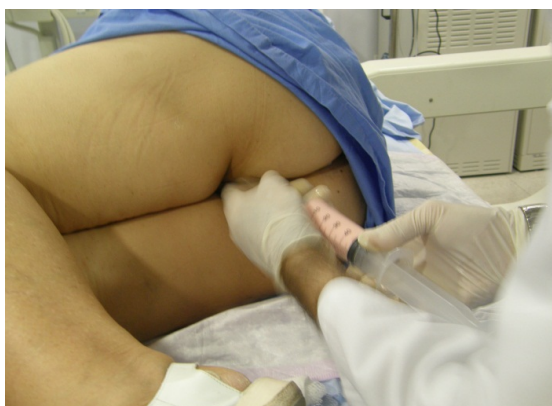

Figura 24. Introducción de contraste a través del recto (exploración realizada a un paciente del estudio)

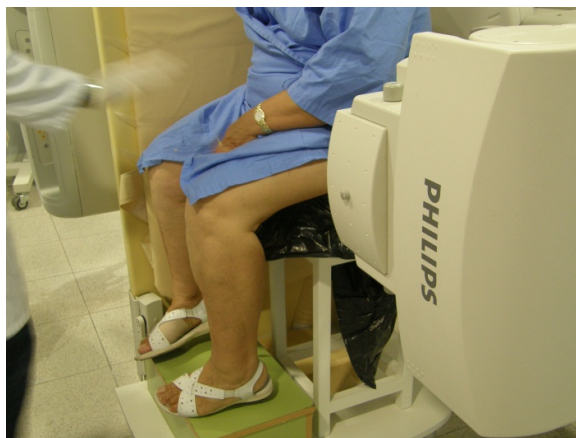

Figura 25. Posición final del paciente (exploración a un paciente del estudio)

Durante la exploración se anima al paciente a realizar las siguientes maniobras:

- Reposo
- Valsalva o tos
- Maniobras de retención del bolo fecal
- Maniobra defecatoria o de expulsión
- Maniobra de expulsión de máximo esfuerzo

La exploración finaliza cuando se ha conseguido evacuar el contenido total de la ampolla rectal o tras 120 segundos de esfuerzos defecatorios sin conseguir evacuar la ampolla rectal.

Los parámetros evaluados durante la VD han sido:

- Nivel de unión anorrectal dependiendo de la línea pubococcígea:
 - En reposo < 2 cm.
 - Defecación hasta 4-5 cm.
- Amplitud de apertura del canal anal y su longitud $\geq 0,75$ cm.
- Escapes de contenido con la tos.
- Vaciamiento rectal \geq del 60% de ampolla rectal en 60 segundos.
- Cambios morfológicos de la pared rectal.
- Alteraciones morfológicas que se muestran en la Tabla 6.

4.2.7 Descripción de las variables a estudio

- **Variables demográficas y de anamnesis:** edad, género, antecedentes médicos, fórmula gestacional, feto macrosómico, parto instrumentado, episiotomía, desgarro, antecedentes de cirugías pélvicas, histerectomía y cirugías de suelo pélvico, duración de la sintomatología compatible con criterios de Roma IV, síntomas asociados, necesidad y tipo de maniobras digitales para la defecación, empleo de laxantes, forma y consistencia de las heces según la escala de Bristol.

- **Variables clínicas recogidas en las exploraciones complementarias:** anismo, rectocele y su grado, enterocele y su grado, intususcepción y su grado, prolapso rectal, descenso perineal y grado del descenso en milímetros, cistocele, prolapso uterino.

- **Variables de decisión terapéutica:** pacientes que recibieron una intervención posterior al estudio diagnóstico. Tipo de intervención realizada.

Además de las variables recogidas, se realizó un cálculo del cociente de descenso perineal en milímetros entre la VD y la EEAD, ya que su rango de normalidad es diferente, a fin de poder equipararlos cuantitativamente.

Las variables clínicas se recogieron de forma dicotómica (Sí/No), salvo los grados de afectación que fueron cualitativas ordinales (0, 1, 2, 3) y el descenso perineal que fue de forma cuantitativa continua.

4.3 TRATAMIENTO DE LOS DATOS Y CONSIDERACIONES ESTADÍSTICAS

Los datos de los pacientes recogidos en el CRD, se introdujeron en una base de datos generado con el programa estadístico SPSS v22.

La gestión de los datos clínicos se llevó a cabo según los procedimientos y las normas de depuración de datos.

4.3.1 Hipótesis del estudio

El estudio se ha diseñado principalmente para demostrar que la EEAD es igual de válida que la VD en el diagnóstico del SDO.

Podrá declararse la no inferioridad de la EEAD respecto a la VD si el índice de Kappa es superior a 0,60 (bueno-sustancial).

4.3.2 Responsabilidad de la gestión y análisis de los datos

Para el análisis estadístico de los datos recogidos de este trabajo, se contó con un asesor estadístico, que colaboró en la coordinación del análisis y la redacción de un plan de análisis estadísticos en el que constaban los detalles del mismo.

4.3.3 Métodos Estadísticos Generales

Se ha desarrollado un análisis descriptivo de los datos evaluados clínicamente, mediante VD, por EEAD y de la encuesta de satisfacción. Los estadísticos utilizados han sido medias, mediana y moda, rango, desviación típica, frecuencia y porcentaje.

Para establecer el grado de acuerdo, más allá del debido al azar, entre ambas pruebas para cada uno de los diagnósticos, se ha realizado un estudio de concordancia entre la VD y la EEAD, utilizando el índice de Kappa de Cohen (κ) para variables cualitativas¹²⁰.

Los valores fueron clasificados como:

- 0: sin concordancia entre las dos pruebas.
- 0,00 a 0,39: concordancia pobre.

- 0,40 a 0,59: concordancia moderada.
- 0,60 a 0,79: concordancia buena-sustancial.
- 0,80 a 1,00: concordancia casi perfecta.

Del mismo modo, para establecer la concordancia, más allá del debido al azar, entre ambas pruebas para las variables cuantitativas, se realizó un Coeficiente de Correlación Intraclase (ICC)¹²¹:

Los valores de CCI fueron:

- 0,00 a 0,20: correlación ligera.
- 0,21 a 0,40: correlación regular.
- 0,41 a 0,60: correlación moderada.
- 0,61 a 0,80: correlación buena.
- 0,81 a 1,00: correlación excelente.

Para evaluar la capacidad de distinguir entre los individuos que presentaron la enfermedad y los que no, se ha realizado un estudio de validez ¹²² de la EEAD. Para ello, se comparó la prueba diagnóstica en estudio (EEAD) con la prueba diagnóstica de referencia (VD).

Para medir la validez interna se ha calculado la sensibilidad (S) y especificidad (E). Para conocer el grado en que se ajusta la prueba a la realidad clínica también se han calculado el valor predictivo positivo (VPP) y negativo (VPN). Para medir la validez externa se calcularon los valores con un intervalo de confianza del 95% (IC95%).

Sensibilidad (S): probabilidad de diagnosticar a un individuo como enfermo cuando realmente lo está.

Especificidad (E): probabilidad de diagnosticar a un individuo como sano cuando realmente está sano.

Valor Predictivo Positivo (VPP): probabilidad de que un individuo con un resultado positivo tenga la enfermedad.

Valor Predictivo Negativo (VPN): probabilidad de que un individuo que resulta negativo en la prueba esté sano.

Para obtener la reproducibilidad de la EEAD, se determinó la correlación interobservadores, mediante el índice de Kappa de Cohen (κ) para variables cualitativas, y el Coeficiente de Correlación Intraclase (CCI) para variables cuantitativas^{120,121}. Se estimaron intervalos de confianza (IC) del 95% para los métodos utilizados.

Se consideró estadísticamente significativo un valor de $p < 0,05$.

4.4 ASPECTOS ÉTICOS, LEGALES Y ADMINISTRATIVOS

4.4.1 Marco legal

El marco legal que recogió las normas éticas que guiaron este estudio fueron las siguiente:

- Convenio europeo para la protección de los derechos humano y la dignidad del ser humano con respeto a las aplicaciones de la Biología y la Medicina
- Ley 14/2007, de 3 de julio, de Investigación Biomédica.
- Decreto nº 58/1998, de 8 de octubre de 1998, por el que se regulan los Comités Éticos de Investigación Clínica de la Comunidad Autónoma de la Región de Murcia.

Asimos, otras normas aplicadas en estudios de investigación sobre biomedicina, y que fueron consideradas en el presente trabajo, son las siguientes:

- Ley 41/2002, de 14 de noviembre, básica reguladora de la autonomía del paciente y de derechos y obligaciones en materia de información y documentación clínica.
- Ley Orgánica 15/1999, de 13 de diciembre, de Protección de datos de carácter personal.
- Real Decreto 1720/2007, de 21 de diciembre, por el que se aprueba el Reglamento de desarrollo de la Ley Orgánica 15/1999, de 13 de diciembre, de protección de datos de carácter personal.

4.4.2 Aprobación de Protocolo del Estudio

Antes de comenzar el estudio, el protocolo fue evaluado por el Comité ético de investigación clínica (CEIC) del HGURS y la dirección médica del hospital, de acuerdo con la normativa legal vigente. Fue aprobado en su reunión del día 25 de mayo de 2016.

4.4.3 Duración del Estudio

La duración máxima del estudio para cada paciente no fue superior a 6 meses. La duración real del trabajo fue variable. El calendario y fecha de finalización del estudio fue el siguiente:

- Entrada del primer paciente: Enero de 2017.
- Fecha de finalización de la inclusión: Octubre de 2020.
- Finalización del último paciente: Abril 2021.

4.4.4 Confidencialidad

La base de datos que generó el estudio no contuvo identificación alguna del paciente, más que un código numérico por el que no fue posible desvelar su identidad. Dicha identidad quedó siempre entre la relación médico-paciente, y no pudo conseguirse sin el consentimiento de ambos.

Si como excepción, por motivos legales o en caso de una auditoría para evaluar la calidad de los datos, fuera obligatorio el conocimiento de la identidad del paciente, el investigador del estudio mantuvo siempre las normas de confidencialidad. Para ello se siguió lo establecido en la Ley Orgánica 15/1999 de 13 de diciembre de “Protección de Datos de Carácter Personal”.

4.4.5 Política de Publicación

1. El investigador principal del estudio se compromete a intentar publicar los resultados, tanto positivos como negativos, de este estudio en revistas científicas.

2. Se hace constar la ausencia de fondos y de fuentes de financiación para su realización.

3. Se mantendrá en todo momento el anonimato de los sujetos participantes en el ensayo.

4. Los resultados o conclusiones del trabajo, se comunicarán preferentemente en publicaciones científicas antes de ser divulgados al público no sanitario. No se darán a conocer de modo prematuro o sensacionalista procedimientos de eficacia todavía no determinada o exagerar ésta.

4.4.6 Memoria económica

Este trabajo no supuso ningún gasto extra al HGURS, pues no se solicitaron pruebas analíticas o exploraciones complementarias fuera de la práctica médica habitual para esta patología.

V - RESULTADOS

V – RESULTADOS

5.1 ANÁLISIS DESCRIPTIVO DE LOS PACIENTES CON SDO

En los 90 pacientes incluidos dentro del presente estudio, la media de edad fue 56,56 \pm 13,15 años (rango 19-86), siendo la mayoría (85) del sexo femenino (94,4%). Los antecedentes médicos personales de todos los pacientes están recogidos en la Tabla 12. Destacamos por su frecuencia, el estreñimiento crónico y la incontinencia urinaria.

Tabla 72. Antecedentes médicos

VARIABLE	n (%)
Estreñimiento crónico	62 (68,88%)
Sin antecedentes	29 (32,22%)
Incontinencia urinaria	20 (22,22%)
Hipertensión arterial	19 (21,11%)
Obesidad	18 (20%)
Depresión	14 (15,55%)
Hipotiroidismo	13 (14,44%)
Tabaquismo activo	10 (11,11%)
Fibromialgia	10 (11,11%)
Discopatía	7 (7,77%)
Dislipemia	7 (7,77%)
Broncopatía	5 (5,55%)
Cardiopatía	5 (5,55%)
Diabetes Mellitus	2 (2,22%)
Enfermedad inflamatoria intestinal	2 (2,22%)
Enfermedad Renal Crónica	1 (1,11%)
Poliomielitis	1 (1,11%)

Entre los antecedentes obstétricos destacaba una media de $2,02 \pm 1,5$ partos (rango 0-7). De los 90 pacientes examinados, 35 habían sido sometidos a cirugía pélvica previa (38,88%), siendo la más frecuente la histerectomía (22,22%). El resto de antecedentes obstétricos y quirúrgicos sobre la región pélvica y perineal se detallan en la Tabla 12.

Tabla 13. Antecedentes obstétricos y quirúrgicos

VARIABLE	n (%)
Parto vaginal	77 (85,55%)
Múltiparas	60 (66,66%)
Episiotomía	56 (62,22%)
Macrosómico	22 (24,44%)
Histerectomía	20 (22,22%)
Desgarro	16 (17,77%)
Otra cirugía pélvica	15 (16,66%)
Parto instrumentado	14 (15,55%)

La duración media de la sintomatología fue de $54,23 \pm 59,55$ meses (rango 6-240). La sintomatología asociada que presentaron los pacientes está recogida en la Tabla 14. Un 55,55% de pacientes precisaban digitación para asistir la defecación. La mayor parte de los pacientes (65,55%) utilizaban o habían utilizado de forma previa, algún tipo de laxante de forma habitual durante el último año. El valor moda de la Escala de Bristol fue de 2, siendo la distribución la mostrada en la Figura 26. El valor medio del ODS Score de los pacientes registrado durante la evaluación basal fue de $14,77 \pm 7,67$ puntos (rango 0-30).

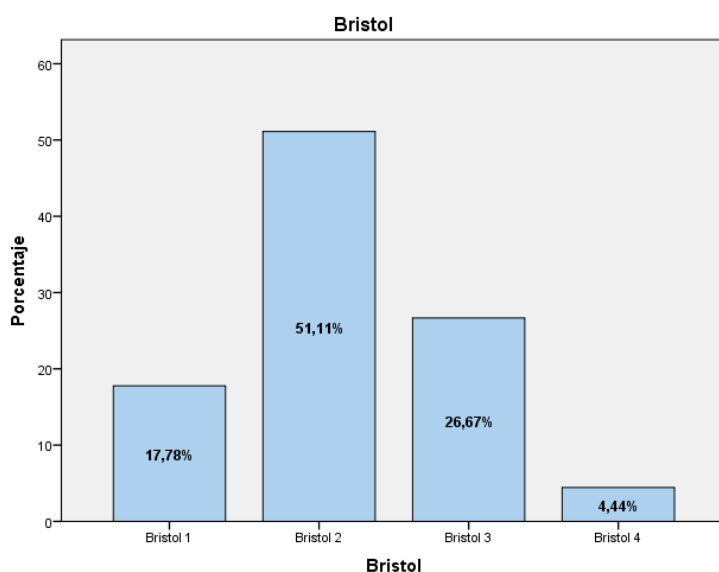


Figura 26. Escala Bristol de consistencia de las heces

Tabla 14. Síntomas asociados al SDO.

SÍNTOMA	n (%)
Tumoración vaginal	40 (44,44%)
Dolor pélvico	23 (25,55%)
Incontinencia urinaria	20 (22,22%)
Rectorragia	18 (20%)
Ningún otro síntoma	15 (16,66%)
Tumoración anal	15 (16,66%)
Ensuciamiento (Soiling)	12 (13,33%)
Prurito perianal	5 (5,55%)

La exploración clínica reveló que la alteración más frecuente era el rectocele, presente en 42 pacientes. El resto de diagnósticos clínicos de sospecha están recogidos en la Tabla 15. En el 11,11% de los pacientes, no se objetivaron hallazgos evidentes.

Tabla 15. Diagnósticos de sospecha

DIAGNÓSTICO CLÍNICO	n (%)
Rectocele	42 (46,66%)
Descenso perineal	40 (44,44%)
Otros celes (enterocele / cistocele / prolapso uterino)	30 (33,33%)
No se objetivan hallazgos	11 (12,22%)
Probable intususcepción	10 (11,11%)
Anismo	5 (5,55%)
Prolapso rectal	2 (2,22%)

5.2 ANÁLISIS DESCRIPTIVO DE LA EVALUACIÓN POR VD DEL SDO

El análisis descriptivo de la evaluación por VD obtuvo los diagnósticos recogidos en la Tabla 16. La patología diagnosticada con más frecuencia fue la intususcepción. El descenso perineal medio fue de $38,78 \pm 15,73$ mm (normal hasta 40mm).

Tabla 16. Diagnósticos efectuados durante la VD

DIAGNÓSTICO		n (%)
Intususcepción	Total	72 (80%)
	Grado I	2
	Grado II	44
	Grado III	26
Rectocele	Total	67 (74,44%)
	Grado I	10
	Grado II	40
	Grado III	17
Enterocele	Total	36 (40%)
	Grado I	11
	Grado II	19
	Grado III	6
Descenso perineal		29 (32,22%)
Anismo		11 (12,22%)
Prolapso rectal		2 (2,22%)

5.3 ANÁLISIS DESCRIPTIVO DE LA EVALUACIÓN POR EEAD DEL SDO

El análisis descriptivo de la evaluación por EEAD obtuvo los diagnósticos recogidos en la Tabla 17. La patología identificada con más frecuencia fue igualmente la intususcepción. El descenso perineal medio fue de $20,44 \pm 8,24$ (normal hasta 25mm). También se diagnosticaron, en 11 casos (12,22%) alteraciones pélvicas del compartimento anterior compatibles con cistocele y, en 8 casos (8,88%) alteraciones del compartimento medio compatibles con prolapso uterino.

Tabla 17. Diagnósticos efectuados durante la EEAD

DIAGNÓSTICO		n (%)
Intususcepción	Total	68 (75,55%)
	Grado I	4
	Grado II	50
	Grado III	14
Rectocele	Total	51 (56,66%)
	Grado I	13
	Grado II	20
	Grado III	18
Descenso perineal		29 (32,22%)
Enteroccele	Total	22 (24,44%)
	Grado I	2
	Grado II	14
	Grado III	6
Anismo		16 (17,77%)
Prolapso rectal		2 (2,22%)

5.4 ANÁLISIS DESCRIPTIVO DE LA ENCUESTA DE SATISFACCIÓN

Una vez cumplimentadas las encuestas de satisfacción, pudimos conocer que la VD es la prueba que resulta más incómoda a la mayoría de los pacientes (55,56%). Los sujetos indicaron que esto se debía a la percepción subjetiva, “sensación de vergüenza” que habían sentido durante la realización de la misma.

Al ser preguntados por el control posterior, si se tuvieran que intervenir para comprobar los resultados, los pacientes respondieron mayoritariamente (60%) preferirían la EEAD.

La distribución de frecuencias porcentuales de las respuestas obtenidas a las preguntas formuladas se ha recogido en los gráficos de las Figuras 27, 28 y 29.

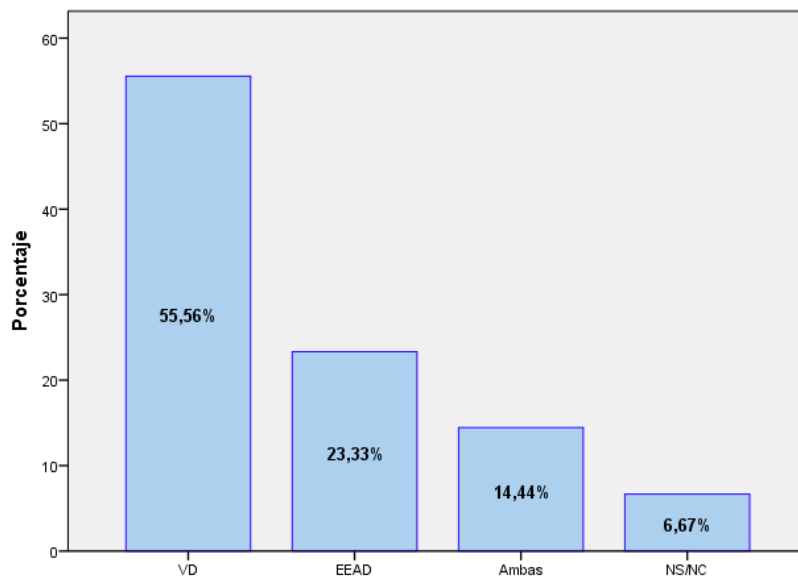


Figura 27. Gráfico que muestra la distribución de frecuencias en la respuesta a la pregunta: "¿Cuál de las dos pruebas a las que ha sido sometido/a para el estudio del SDO le ha resultado más incómoda?"

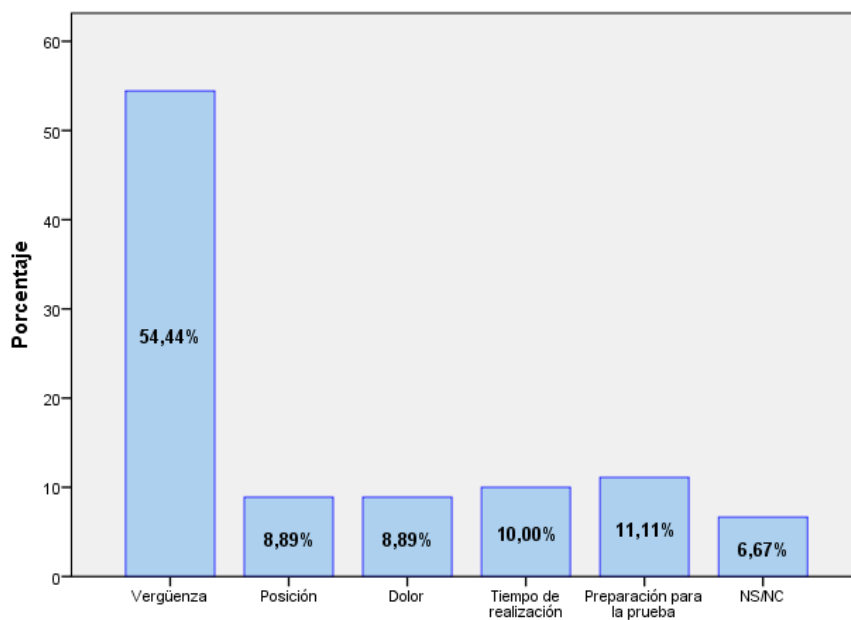


Figura 28. Gráfico que muestra la distribución de frecuencias en la respuesta a la pregunta: "¿Cuál ha sido el motivo?"

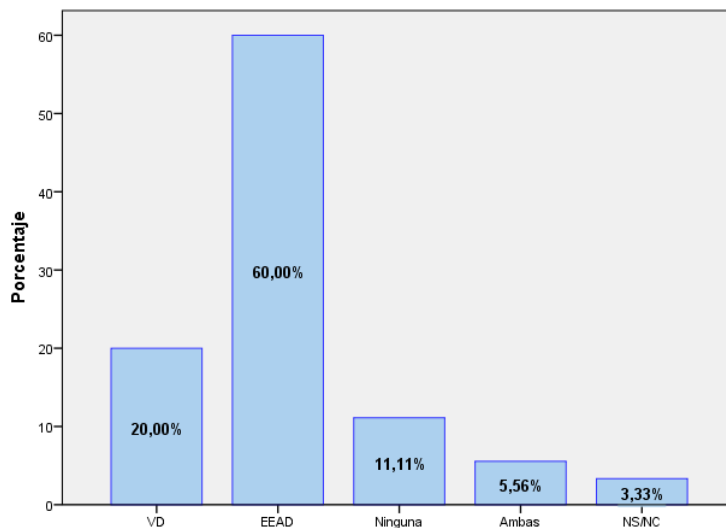


Figura 29. Gráfico que muestra la distribución de frecuencias en la respuesta a la pregunta: "Si después de recibir tratamiento para su patología se debiera de repetir alguna de las dos pruebas para comprobar la respuesta al tratamiento, ¿cuál preferiría que se le realizara?"

5.5 ANÁLISIS DESCRIPTIVO DE LA DECISIÓN TERAPÉUTICA EN FUNCIÓN DE LOS HALLAZGOS DE LA VD Y LA EEAD

De los 90 pacientes estudiados, 23 (25,55%) fueron sometidos a una intervención quirúrgica relacionada con el motivo de su consulta, en 19 (21,11%) se realizó cirugía de suelo pélvico.

La intervención más frecuentemente practicada fue la rectopexia ventral laparoscópica (RVL), en 10 casos, una de ellas asociada a reparación vía vaginal de un rectocele. De los 10 casos, ninguno tuvo discordancia en el diagnóstico de intususcepción. En caso de enterocele mostraron discordancia en sólo en 1 de ellos, y no afectaba a la dinámica defecatoria y no era el motivo de la indicación, y se hallaron 2 casos de discordancia en el diagnóstico de rectocele, ambos, rectocele grado II según la VD, y que no debieron ser reparados quirúrgicamente.

La siguiente intervención en frecuencia fue la reparación de rectocele, que se realizó en 7 pacientes, asociada a RVL en 1 caso, a colocación de malla TVT (tension-free vaginal tape) en 2 casos, a reparación de cistocele en 1 paciente, y a reparación del EAE en otro caso, más 2 intervenciones en las que se reparó el rectocele de forma aislada. Todas ellas se

realizaron por vía vaginal excepto la reparación conjunta con el EAE que se practicó por vía transperineal. En los 7 casos la correlación diagnóstica entre la VD y la EEAD fue perfecta, tanto para el diagnóstico de rectocele como para catalogar su grado (6 de ellos eran grado III y uno era grado II). La EEAD diagnosticó el defecto del EAE que motivó el cambio de abordaje, y el cistocele asociado que fue intervenido de forma conjunta en otro caso. Ninguna de las dos patologías era posible diagnosticarlas por VD.

La siguiente intervención en frecuencia fue la reparación de un cistocele, con 3 pacientes intervenidos. En los 3 casos la alteración fue diagnosticada por EEAD.

El resto de intervenciones no estuvieron relacionadas con el suelo pélvico, realizando 1 mucossectomía y 2 hemorroidopexias grapadas por prolapso mucoso (en las que tanto la VD como la EEAD descartaron prolapso rectal), y un caso de fístula anal diagnosticado en la parte estática de la EEAD.

5.6 ANÁLISIS COMPARATIVO DE LAS FORMAS DE PRESENTACIÓN CLÍNICA DEL SDO: VALIDEZ DE LA EEAD Y SU CONCORDANCIA CON LA VD

La mediana de intervalo entre la realización de ambas pruebas fue de 3 meses (rango 0-6). A continuación, se detallan los resultados por cada tipo de presentación clínica entre ambas pruebas diagnósticas.

5.6.1 Anismo

El valor del índice κ para la forma de presentación clínica del SDO de tipo anismo fue de 0,697 (IC 95% 0,489-0,904), $p < 0,001$. Al aplicar la escala de Landis y Koch, este grado de acuerdo se considera "bueno-sustancial".

La tabla de contingencia empleada para el estudio comparativo está recogida en la Tabla 18. En referencia a la validez de la EEAD para el diagnóstico de anismo, se obtuvieron los datos recogidos en la Tabla 19.

Tabla 18. Tabla de contingencia de la EEAD para el diagnóstico de anismo

	Anismo presente en VD	Anismo ausente en VD	TOTAL
Anismo presente en EEAD	10	6	16
Anismo ausente en EEAD	1	73	74
TOTAL	11	79	90

Tabla 19. Parámetros de validez de la EEAD para el diagnóstico de anismo

	%	IC 95%
Sensibilidad	91	69,37 - 100
Especificidad	92	85,93 - 100
Valor Predictivo Positivo	63	35,65 - 89,34
Valor Predictivo Negativo	99	95,34 - 100

Los 7 casos de discordancia entre la VD y la EEAD se contrastaron mediante el resultado de la manometría anorrectal, comprobando que 5 de los 6 casos de EEAD con diagnóstico de anismo coincidían con el resultado de la manometría y, en el caso de VD compatible con anismo la manometría descartó este diagnóstico.

5.6.2 Rectocele

El valor del índice κ para la forma de presentación clínica del SDO de tipo rectocele fue de 0,620 (IC 95% 0,463-0,776). Al aplicar la escala de Landis y Koch, este grado de acuerdo se considera "bueno-sustancial".

La Tabla 20 esquematiza la tabla de contingencia empleada para el estudio comparativo. En referencia a la validez de la EEAD para el diagnóstico de rectocele, se obtuvieron los datos recogidos en la Tabla 21.

Tabla 20. Tabla de contingencia de la EEAD para el diagnóstico de rectocele

	Rectocele presente en VD	Rectocele ausente en VD	TOTAL
Rectocele presente en EEAD	51	0	51
Rectocele ausente en EEAD	16	23	39
TOTAL	67	23	90

Tabla 21. Parámetros de validez de la EEAD para el diagnóstico de rectocele

	%	IC 95%
Sensibilidad	76	65,16 - 87,07
Especificidad	100	97,82 - 100
Valor Predictivo Positivo	100	99,01 - 100
Valor Predictivo Negativo	59	42,25 - 75,69

Del análisis de residuos se extrajo que de los 16 casos con diagnóstico de rectocele en la VD que la EEAD no diagnosticó, 6 corresponden a un grado I, y los restantes 10 a un grado II, todos ellos sin repercusión clínica evidente excepto un paciente que refería entre los síntomas asociados sensación de bulto vaginal. Ninguno de los casos discordantes requirió cirugía para reparación del rectocele.

Se realizó un análisis de concordancia por grados de rectocele de forma global, tal y como se refleja en la Tabla 22, 23 y 24. Se obtuvo un índice de concordancia de Kappa por grados de rectocele de 0,608 (IC 95% 0,488-0,727), $p < 0,001$ (bueno-sustancial).

Tabla 22. Análisis de concordancia por grados de rectocele

		VIDEODEFECOGRAFÍA				
EEAD		No rectocele	Grado I	Grado II	Grado III	TOTAL
	No rectocele	23	6	10	0	39
	Grado I	0	4	9	0	13
	Grado II	0	0	20	0	20
	Grado III	0	0	1	17	18
TOTAL		23	10	40	17	90

Tabla 23. Índice de Kappa de los diferentes grados de Rectocele κ = índice de Kappa, p =nivel de significación

Rectocele	κ	IC 95%	Interpretación κ
Grado I	0,254 $p = 0,015$	(0,115-0,393)	Concordancia pobre
Grado II	0,526 $p < 0,001$	(0,365-0,686)	Concordancia moderada
Grado III	0,965 $p < 0,001$	(0,896-1,000)	Concordancia casi perfecta

Tabla 24. Parámetros de validez de la EEAD por grados del rectocele. Los valores entre paréntesis son los porcentajes con un intervalo de confianza del 95%.

RECTOCELE	S	E	VPP	VPN
Grado I	40% (4,63-75,36)	89% (81,2-96,29)	31% (1,83-59,7)	92,2% (85,57-98,84)
Grado II	50% (33,25-66,74)	100% (99-100)	100% (97,5-100)	60% (60,13-82,72)
Grado III	100% (97,05-100)	99% (95,27-100)	94% (81,08-100)	100% (99,3-100)

5.6.3 Enteroceles

El valor del índice κ para la forma de presentación clínica del SDO de tipo enterocel fue de 0,554 (IC 95% 0,312-0,795), $p < 0,001$. Al aplicar la escala de Landis y Koch, este grado de acuerdo se considera “moderado”.

La Tabla 25 esquematiza la tabla de contingencia empleada para el estudio comparativo. En referencia a la validez de la EEAD para el diagnóstico de enterocel, se obtuvieron los datos recogidos en la Tabla 26.

Tabla 25. Tabla de contingencia de la EEAD para el diagnóstico de enterocel

	Enterocel presente en VD	Enterocel ausente en VD	TOTAL
Enterocel presente en EEAD	20	2	22
Enterocel ausente en EEAD	16	52	68
TOTAL	36	54	90

Tabla 26. Parámetros de validez de la EEAD para el diagnóstico de enterocel

	%	IC 95%
Sensibilidad	56	37,93 - 73,17
Especificidad	96	90,33 - 100
Valor Predictivo Positivo	91	76,62 - 100
Valor Predictivo Negativo	76	76,47 - 87,28

Se realizó un análisis de concordancia por grados de enterocel, tal y como se refleja en la Tablas 27, 28 y 29. Se obtuvo un índice de concordancia de Kappa por grados de enterocel de 0,605 (IC 95% 0,448-0,761) (bueno-sustancial), $p < 0,001$.

Tabla 27. Análisis de concordancia por grados de enterocel

		VIDEODEFECOGRAFÍA				
EEAD		No enterocel	Grado I	Grado II	Grado III	TOTAL
	No enterocel	52	9	7	0	68
	Grado I	0	2	0	0	2
	Grado II	2	0	12	0	14
	Grado III	0	0	0	6	6
TOTAL		54	11	19	6	90

Tabla 28. Índice de Kappa de los diferentes grados de enterocele

Enterocele	κ	IC 95%	Interpretación κ
Grado I	0,281 p<0,001	(0,123-0,439)	Concordancia pobre
Grado II	0,668 p<0,001	(0,47-0,865)	Concordancia buena
Grado III	1,000 p<0,001	(1,000-1,000)	Concordancia casi perfecta

Tabla 29. Parámetros de validez de la EEAD por grados de enterocele. Los valores entre paréntesis son los porcentajes con un intervalo de confianza del 95%.

Enterocele	S	E	VPP	VPN
Grado I	18% (0 - 45,52)	100% (99,36-100)	100% (75-100)	90% (82,87-96,67)
Grado II	63% (38,83-87,47)	97% (92,63-100)	86% (63,81-100)	91% (83,63-97,94)
Grado III	100% (91,66-100)	100% (99,40-100)	100% (91,66-100)	100% (99,40-100)

5.6.4 Intususcepción

El valor del índice κ para la forma de presentación clínica del SDO del tipo intususcepción fue de 0,808 (IC 95% 0,661-0,955), p<0,001. Al aplicar la escala de Landis y Koch, este grado de acuerdo se considera “casi perfecto”.

La Tabla 30 esquematiza la tabla de contingencia empleada para el estudio comparativo. En referencia a la validez de la EEAD para el diagnóstico de intususcepción, se obtuvieron los datos recogidos en la Tabla 31.

Tabla 30. Tabla de contingencia de la EEAD para el diagnóstico de intususcepción

	Intususcepción presente en VD	Intususcepción ausente en VD	TOTAL
Intususcepción presente en EEAD	67	1	68
Intususcepción ausente en EEAD	5	17	22
TOTAL	72	18	90

Tabla 31. Parámetros de validez de la EEAD para el diagnóstico de intususcepción

	%	IC 95%
Sensibilidad	93	86,48 - 99,62
Especificidad	94	81,08 - 100
Valor Predictivo Positivo	99	94,93 - 100
Valor Predictivo Negativo	77	57,48 - 97,05

Se realizó un análisis de concordancia por grados de intususcepción, tal y como se refleja en la Tabla 32, 33 y 34. Se obtuvo un índice de concordancia de Kappa por grados de intususcepción de 0,667 (IC 95% 0,539-0,794) (bueno-sustancial).

Tabla 32. Análisis de concordancia por grados de intususcepción

		VIDEODEFECOGRAFÍA				
EEAD		No intususcepción	Grado I	Grado II	Grado III	TOTAL
	No intususcepción	17	1	2	2	22
	Grado I	1	1	1	1	4
	Grado II	0	0	40	10	50
	Grado III	0	0	1	13	14
TOTAL		18	2	44	26	90

Tabla 33. Índice de Kappa de los diferentes grados de intususcepción

Intususcepción	κ	IC 95%	Interpretación κ
Grado I	0,313 p=0,002	(0,062-0,564)	Concordancia pobre
Grado II	0,690 p<0,001	(0,541-0,838)	Concordancia buena
Grado III	0,561 p<0,001	(0,366-0,755)	Concordancia moderada

Tabla 34. Parámetros de validez de la EEAD por grados de intususcepción. Los valores entre paréntesis son los porcentajes con un intervalo de confianza del 95%.

Intususcepción	S	E	VPP	VPN
Grado I	50% (0-100)	97% (92,23-100)	25% (0-79,93)	99% (95,99-100)
Grado II	91% (81,27-100)	78% (65,25-91,26)	80% (67,91-92,08)	90% (79,45-100)
Grado III	50% (28,85-71,14)	98% (94,61-100)	93% (75,79-100)	83% (73,77-92,01)

5.6.5 Descenso perineal

El valor del índice κ para la forma de presentación clínica del SDO de tipo descenso perineal fue de 0,796. Al aplicar la escala de Landis y Koch, este grado de acuerdo se considera “bueno-sustancial”.

La Tabla 35 esquematiza la tabla de contingencia empleada para el estudio comparativo. En referencia a la validez de la EEAD para el diagnóstico de descenso perineal, se obtuvieron los datos recogidos en la Tabla 36.

Tabla 35. Tabla de contingencia de la EEAD para el diagnóstico de descenso perineal

	Descenso perineal presente en VD	Descenso perineal ausente en VD	TOTAL
Descenso perineal presente en EEAD	25	4	29
Descenso perineal ausente en EEAD	4	57	61
TOTAL	29	61	90

Tabla 36. Parámetros de validez de la EEAD para el diagnóstico de descenso perineal

	%	IC 95%
Sensibilidad	86	71,93-100
Especificidad	93	86,41-100
Valor Predictivo Positivo	86	71,93-100
Valor Predictivo Negativo	93	86,41-100

Se aplicó el Coeficiente de Correlación Intraclase (ICC) por Consistencia de mediciones, obteniendo un ICC de 0,540 (IC 95% 0,376-0,672) para medidas únicas (moderada) con una $p < 0,001$, y de 0,701 (IC 95% 0,546-0,803) para medidas promedio (buena), con una $p < 0,001$.

Como ambos valores son dispares entre ambas pruebas con respecto al punto de corte de la normalidad, se determinó el cociente medio entre el descenso perineal medido en milímetros por VD y el mismo parámetro medido con EEAD. Se obtuvo un cociente medio de 2,02. Aplicando este multiplicador al descenso perineal mediante EEAD para hacerlos comparables cuantitativamente, se aplicó nuevamente un Coeficiente de Correlación Intraclase. Con esta corrección el ICC fue de 0,668 (IC 95% 0,535-0,768) para medidas únicas (bueno), $p < 0,001$, y de 0,801 (IC 95% 0,697-0,869) para medidas promedio (excelente), con una $p < 0,001$.

5.6.6 Prolapso rectal

El valor del índice κ para la forma de presentación clínica del SDO de tipo prolapso rectal fue de 1,00. Al aplicar la escala de Landis y Koch, este grado de acuerdo se considera “casi perfecto”.

La Tabla 37 esquematiza la tabla de contingencia empleada para el estudio comparativo. En referencia a la validez de la EEAD para el diagnóstico de prolapso rectal, se obtuvieron los datos recogidos en la Tabla 38.

Tabla 37. Tabla de contingencia de la EEAD para el diagnóstico de prolapso rectal

	Prolapso rectal presente en VD	Prolapso rectal ausente en VD	TOTAL
Prolapso rectal presente en EEAD	2	0	2
Prolapso rectal ausente en EEAD	0	88	88
TOTAL	2	88	90

Tabla 38. Parámetros de validez de la EEAD para el diagnóstico de prolapso rectal

	%	IC 95%
Sensibilidad	100	75 - 100
Especificidad	100	99,43 - 100
Valor Predictivo Positivo	100	75 - 100
Valor Predictivo Negativo	100	99,43 - 100

5.7 REPRODUCIBILIDAD

Para medir la reproducibilidad de la prueba, los 2 observadores que realizaron el estudio analizaron los cubos tridimensionales de la EEAD realizados por el otro observador sin tener ningún dato clínico adicional ni poder realizar exploración física, a fin de comprobar si las imágenes obtenidas y su interpretación estaban condicionadas o no por el conocimiento de la historia clínica o la exploración realizada. Se denominó Observador 1 a aquel que hizo originalmente la prueba, y Observador 2 a aquel que interpretó las imágenes obtenidas sin explorar al paciente.

Se analizó la correlación de todas las variables consideradas en ambas pruebas.

5.7.1 Anismo

El valor del índice κ para la forma de presentación clínica del SDO de tipo anismo fue de 0,805 (IC 95% 0,640-0,969), $p < 0,001$. Al aplicar la escala de Landis y Koch, este grado de acuerdo se considera “casi perfecto”.

La tabla de contingencia empleada para el estudio comparativo está recogida en la Tabla 39. En referencia a la validez de la EEAD para el diagnóstico de anismo, se obtuvieron los datos recogidos en la Tabla 40.

Tabla 39. Tabla de contingencia estudio comparativo para el diagnóstico de anismo

	Anismo presente en Observador 1	Anismo ausente en Observador 1	TOTAL
Anismo presente en Observador 2	13	2	15
Anismo ausente en Observador 2	3	72	74
TOTAL	16	74	90

Tabla 40. Parámetros de validez de la EEAD interobservador para el diagnóstico de anismo

	%	IC 95%
Sensibilidad	87	66,13 - 100
Especificidad	97	92,92 - 100
Valor Predictivo Positivo	87	66,13 - 100
Valor Predictivo Negativo	97	92,92 - 100

5.7.2 Rectocele

El valor del índice κ para la forma de presentación clínica del SDO de tipo rectocele fue de 0,798 (IC 95% 0,672-0,923). Al aplicar la escala de Landis y Koch, este grado de acuerdo se considera “bueno-sustancial”.

La Tabla 41 esquematiza la tabla de contingencia empleada para el estudio comparativo. En referencia a la validez de la EEAD para el diagnóstico de rectocele, se obtuvieron los datos recogidos en la Tabla 42.

Tabla 41. Tabla de contingencia estudio comparativo para el diagnóstico de rectocele

	Rectocele presente en Observador 1	Rectocele ausente en Observador 1	TOTAL
Rectocele presente en Observador 2	45	3	48
Rectocele ausente en Observador 2	6	36	42
TOTAL	51	39	90

Tabla 42. Parámetros de validez de la EEAD interobservador para el diagnóstico de rectocele

	%	IC 95%
Sensibilidad	88	78,41 - 88,23
Especificidad	92	82,66 - 100
Valor Predictivo Positivo	94	85,86 - 100
Valor Predictivo Negativo	86	73,94 - 97,48

Se realizó un análisis de concordancia por grados de rectocele de forma global, tal y como se refleja en la Tablas 43, 44 y 45. Se obtuvo un índice de concordancia de Kappa por grados de rectocele de 0,663 (IC 95% 0,541-0,784), $p < 0,001$ (bueno-sustancial).

Tabla 43. Análisis de concordancia interobservador por grados de rectocele

OBSERVADOR 2	OBSERVADOR 1					TOTAL
	No rectocele	Grado I	Grado II	Grado III		
No rectocele	36	4	2	0	42	
Grado I	2	5	3	0	10	
Grado II	1	4	14	4	23	
Grado III	0	0	1	14	15	
TOTAL	39	13	20	18	90	

Tabla 44. Índice de Kappa de los diferentes grados de rectocele

Rectocele	κ	IC 95%	Interpretación κ
Grado I	0,354 $p=0,001$	0,077-0,630	Concordancia pobre
Grado II	0,542 $p < 0,001$	0,338-0,745	Concordancia moderada
Grado III	0,815 $p < 0,001$	0,658-0,971	Concordancia casi perfecta

Tabla 45. Parámetros de validez de la EEAD por grados del rectocele. Los valores entre paréntesis son los porcentajes con un intervalo de confianza del 95%.

Rectocele	S	E	VPP	VPN
Grado I	38% (8,16-68,75)	94% (87,35-99,65)	50% (14-85,99)	90% (82,80-97,19)
Grado II	70% (47,47-92,58)	87% (78,58-95,69)	61% (38,74-82,98)	91% (83,46-98,62)
Grado III	78% (55,79-99,76)	99% (95,21-100)	93% (77,37-100)	95% (88,91-100)

5.7.3 Enterocele

El valor del índice κ para la forma de presentación clínica del SDO de tipo enterocele fue de 0,772 (IC 95% 0,613-0,930), $p < 0,001$. Al aplicar la escala de Landis y Koch, este grado de acuerdo se considera “bueno-sustancial”.

La Tabla 46 esquematiza la tabla de contingencia empleada para el estudio comparativo. En referencia a la validez de la EEAD para el diagnóstico de enterocele, se obtuvieron los datos recogidos en la Tabla 47.

Tabla 46. Tabla de contingencia estudio comparativo para el diagnóstico de enterocele

	Enterocele presente en Observador 1	Enterocele ausente en Observador 1	TOTAL
Enterocele presente en Observador 2	16	1	17
Enterocele ausente en Observador 2	6	67	73
TOTAL	22	68	90

Tabla 47. Parámetros de validez de la EEAD para el diagnóstico de enterocele

	%	IC 95%
Sensibilidad	73	51,84 - 93,61
Especificidad	99	94,93 - 100
Valor Predictivo Positivo	94	79,99 - 100
Valor Predictivo Negativo	92	84,79 - 98,76

Se realizó un análisis de concordancia por grados de enterocele, tal y como se refleja en las Tablas 48, 49 y 50. Se obtuvo un índice de concordancia de Kappa por grados de enterocele de 0,667 (IC 95% 0,502-0,831) (bueno-sustancial), $p < 0,001$.

Tabla 48. Análisis de concordancia interobservador por grados de enterocele

OBSERVADOR 2	OBSERVADOR 1					TOTAL
	No enterocele	Grado I	Grado II	Grado III		
No enterocele	67	1	5	0	73	
Grado I	0	1	0	0	1	
Grado II	1	0	6	1	8	
Grado III	0	0	3	5	8	
TOTAL	68	2	14	6	90	

Tabla 49. Índice de Kappa de los diferentes grados de enterocele

Enteroccele	κ	IC 95%	Interpretación κ
Grado I	0,662 p<0,001	0,040-1,00	Concordancia buena
Grado II	0,488 p<0,001	0,221-0,754	Concordancia moderada
Grado III	0,691 p<0,001	0,406-0,975	Concordancia buena

Tabla 50. Parámetros de validez de la EEAD interobservador por grados del enterocele. Los valores entre paréntesis son los porcentajes con un intervalo de confianza del 95%.

Enteroccele	S	E	VPP	VPN
Grado I	50% (0-100)	100% (99,43-100)	100% (50-100)	99% (96,12-100)
Grado II	43% (13,36-72,35)	97% (93,20-100)	75% (38,74-100)	90% (83,40-97,31)
Grado III	83% (45,17-100)	96% (91,95-100)	62% (22,70-100)	99% (95,84-100)

5.7.4 Intususcepción

El valor del índice κ para la forma de presentación clínica del SDO del tipo intususcepción fue de 0,876 (IC 95% 0,758-0,993), p<0,001. Al aplicar la escala de Landis y Koch, este grado de acuerdo se considera “casi perfecto”.

La Tabla 51 esquematiza la tabla de contingencia empleada para el estudio comparativo. En referencia a la validez de la EEAD para el diagnóstico de intususcepción, se obtuvieron los datos recogidos en la Tabla 52.

Tabla 51. Tabla de contingencia estudio comparativo para el diagnóstico de intususcepción

	Intususcepción presente en Observador 1	Intususcepción ausente en Observador 1	TOTAL
Intususcepción presente Observador 2	67	3	70
Intususcepción ausente en Observador 2	1	19	20
TOTAL	68	22	90

Tabla 52. Parámetros de validez de la EEAD interobservador para el diagnóstico de intususcepción

	%	IC 95%
Sensibilidad	93	86,48 - 99,62
Especificidad	94	81,08 - 100
Valor Predictivo Positivo	99	94,93 - 100
Valor Predictivo Negativo	77	57,48 - 97,05

Se realizó un análisis de concordancia por grados de intususcepción, tal y como se refleja en las Tabla 53, 54 y 55. Se obtuvo un índice de concordancia de Kappa por grados de intususcepción de 0,697 (IC 95% 0,569-0,824), $p < 0,001$ (bueno-sustancial).

Tabla 53. Análisis de concordancia interobservador por grados de intususcepción

		OBSERVADOR 1				TOTAL
		No intususcepción	Grado I	Grado II	Grado III	
OBSERVADOR 2	No intususcepción	19	0	1	0	20
	Grado I	2	2	2	0	6
	Grado II	1	2	41	3	47
	Grado III	0	0	6	11	17
TOTAL		22	4	50	14	90

Tabla 54. Índice de Kappa de los diferentes grados de intususcepción

Intususcepción	κ	IC 95%	Interpretación κ
Grado I	0,366 $p < 0,001$	0,164-0,568	Concordancia pobre
Grado II	0,665 $p < 0,001$	0,510-0,819	Concordancia buena
Grado III	0,650 $p < 0,001$	0,440-0,859	Concordancia buena

Tabla 55. Parámetros de validez de la EEAD interobservador por grados de intususcepción. Los valores entre paréntesis son los porcentajes con un intervalo de confianza del 95%.

Intususcepción	S	E	VPP	VPN
Grado I	50% (0-100)	95% (90,31-100)	33% (0-79,38)	98% (93,76-100)
Grado II	82% (70,35-93,64)	85% (72,68-97,31)	87% (76,62-97,83)	79% (65,74-92,39)
Grado III	79% (53,50-100)	92% (85,38-98,82)	65% (39,04-90,36)	96% (90,65-100)

5.7.5 Descenso perineal

El valor del índice κ para la forma de presentación clínica del SDO de tipo descenso perineal fue de 0,630 (IC 95% 0,455-0,804), $p < 0,001$. Al aplicar la escala de Landis y Koch, este grado de acuerdo se considera “bueno-sustancial”.

La Tabla 56 esquematiza la tabla de contingencia empleada para el estudio comparativo. En referencia a la validez de la EEAD para el diagnóstico de descenso perineal, se obtuvieron los datos recogidos en la Tabla 57.

Tabla 56. Tabla de contingencia estudio comparativo para el diagnóstico de descenso perineal

	Descenso perineal presente en Observador 1	Descenso perineal ausente en Observador 1	TOTAL
Descenso perineal presente en Observador 2	20	5	25
Descenso perineal ausente en Observador 2	9	56	65
TOTAL	29	61	90

Tabla 57. Parámetros de validez de la EEAD interobservador para el diagnóstico de descenso perineal

	%	IC 95%
Sensibilidad	69	50,40 - 87,52
Especificidad	92	84,09 - 99,50
Valor Predictivo Positivo	80	62,32 - 97,68
Valor Predictivo Negativo	86	76,98 - 95,31

Se aplicó al descenso perineal medido en milímetros, el Coeficiente de Correlación Intraclase por Acuerdo Absoluto, obteniendo un ICC de 0,881 (IC 95% 0,825-0,920) para medidas únicas (excelente) con una $p < 0,001$, y de 0,937 (IC 95% 0,904-0,958) para medidas promedio (excelente), con una $p < 0,001$.

5.7.6 Prolapso rectal

El valor del índice κ para la forma de presentación clínica del SDO de tipo prolapso rectal fue de 0,662 (IC 95% 0,040-1,000), $p < 0,001$. Al aplicar la escala de Landis y Koch, este grado de acuerdo se considera “bueno-sustancial”.

La Tabla 58 esquematiza la tabla de contingencia empleada para el estudio

comparativo. En referencia a la validez de la EEAD para el diagnóstico de prolapso rectal, se obtuvieron los datos recogidos en la Tabla 59.

Tabla 58. Tabla de contingencia estudio comparativo para el diagnóstico de prolapso rectal

	Prolapso rectal presente en Observador 1	Prolapso rectal ausente en Observador 1	TOTAL
Prolapso rectal presente en Observador 2	1	0	1
Prolapso rectal ausente en Observador 2	1	88	89
TOTAL	2	88	90

Tabla 59. Parámetros de validez de la EEAD interobservador para el diagnóstico de prolapso rectal

	%	IC 95%
Sensibilidad	50	0 - 100
Especificidad	100	99,43 - 100
Valor Predictivo Positivo	100	50 - 100
Valor Predictivo Negativo	99	96,12 - 100

5.7.7 Cistocele

El valor del índice κ para la forma de presentación clínica de tipo cistocele rectal fue de 0,824 (IC 95% 0,631-1,000), $p < 0,001$. Al aplicar la escala de Landis y Koch, este grado de acuerdo se considera “casi perfecto”.

La Tabla 60 esquematiza la tabla de contingencia empleada para el estudio comparativo. En referencia a la validez de la EEAD para el diagnóstico de cistocele, se obtuvieron los datos recogidos en la Tabla 61.

Tabla 60. Tabla de contingencia estudio comparativo para el diagnóstico de cistocele

	Cistocele presente en Observador 1	Cistocele ausente en Observador 1	TOTAL
Cistocele presente en Observador 2	8	0	8
Cistocele ausente en Observador 2	3	79	82
TOTAL	11	79	90

Tabla 61. Parámetros de validez de la EEAD interobservador para el diagnóstico de cistocele

	%	IC 95%
Sensibilidad	73	41,86 - 100
Especificidad	100	99,36 - 100
Valor Predictivo Positivo	100	93,75 - 100
Valor Predictivo Negativo	96	91,66 - 100

5.7.8 Prolapso uterino

El valor del índice κ para la forma de presentación clínica de tipo prolapso uterino fue de 0,726 (IC 95% 0,471-0,980), $p < 0,001$. Al aplicar la escala de Landis y Koch, este grado de acuerdo se considera “bueno-sustancial”.

La Tabla 62 esquematiza la tabla de contingencia empleada para el estudio comparativo. En referencia a la validez de la EEAD para el diagnóstico de prolapso uterino, se obtuvieron los datos recogidos en la Tabla 63.

Tabla 62. Tabla de contingencia estudio comparativo para el diagnóstico de prolapso uterino

	Prolapso uterino presente en Observador 1	Prolapso uterino ausente en Observador 1	TOTAL
Prolapso uterino presente en Observador 2	6	2	8
Prolapso uterino ausente en Observador 2	2	80	82
TOTAL	8	82	90

Tabla 63. Parámetros de validez de la EEAD interobservador para el diagnóstico de prolapso uterino

	%	IC 95%
Sensibilidad	75	38,74 - 100
Especificidad	98	93,61 - 100
Valor Predictivo Positivo	75	38,74 - 100
Valor Predictivo Negativo	98	93,61 - 100

VI - DISCUSIÓN

VI – DISCUSIÓN

El presente estudio pretende mostrar nuestra experiencia con la ecografía endoanal dinámica (EEAD) en comparación con la videodefecografía (VD), para el diagnóstico del síndrome de defecación obstructiva (SDO).

En la actualidad, los protocolos científicos indican que las decisiones terapéuticas en pacientes con patologías del suelo pélvico, como es el SDO, deben apoyarse en exploraciones dinámicas de imagen (VD, EEAD o resonancia magnética dinámica)⁹². Varios autores^{78,123-127}, sugieren que la EEAD debería realizarse como examen inicial en pacientes con SDO.

La VD, desarrollada hace más de 20 años, es en la actualidad el método “gold standard” para el diagnóstico de pacientes con SDO, no obstante, presenta una serie de limitaciones que se ponen en evidencia gracias al desarrollo de técnicas más novedosas y modernas, incrementadas con potenciales ventajas, para evaluar al mismo grupo de pacientes.

La VD muestra la dinámica defecatoria, pero no tiene la posibilidad de evaluar otras estructuras involucradas en la defecación como la musculatura del suelo pélvico, ni es capaz de visualizar la integridad de los esfínteres anales.

La ecografía, en los últimos años, se ha convertido en un recurso esencial en la evaluación del suelo pélvico, así como en la incontinencia fecal y fístulas perianales. Esto puede ser debido a la simplicidad del método, su accesibilidad y a que es una exploración complementaria no invasiva, a través de la cual, se obtienen de forma rápida y automática múltiples imágenes en un cubo de imagen en 3 dimensiones con alta resolución, sin distorsión anatómica.

La EEAD ha sido diseñada para suplir las limitaciones que presenta la VD, puesto que es capaz de aportar información sobre el estado funcional de diferentes estructuras implicadas en la defecación sin necesidad de exponer al paciente a radiación ionizante.

La ecografía endoanal (EEA) es recomendada por The International Urogynecological Association/International Continence Society, como la prueba de referencia para identificar lesiones del esfínter anal en pacientes con incontinencia fecal¹²⁸.

Asimismo, la EEA, tiene un papel muy importante en la evaluación postoperatoria después de la reparación quirúrgica de los esfínteres en pacientes con incontinencia fecal¹²⁹.

Desde el inicio de la ecografía dinámica en el año 2000 hasta la actualidad, en la literatura existen^{78,92,124-127} muy pocos trabajos comparando exclusivamente la EEAD con la VD en el estudio del SDO. Todas las publicaciones citadas anteriormente, defienden las ventajas de la EEAD respecto a la VD, argumentando que la EEAD es una técnica mínimamente invasiva, tolerada perfectamente por el paciente, evita la exposición a radiación, presenta una mejor disponibilidad con menos recursos y por tanto, es menos costosa. Además, es capaz de visualizar todos los elementos que participan en el proceso defecatorio incluyendo la musculatura del canal anal.

Sin embargo, en los últimos años, existe un gran auge de la ecografía transperineal dinámica (ETD) en combinación con la EEAD para evaluar a los pacientes con SDO^{84,123,130,131}.

A continuación, pasamos a comparar los resultados de nuestro trabajo con los revisados en la literatura.

6.1 CARACTERÍSTICAS DEMOGRÁFICAS DE LOS PACIENTES

6.1.1 Análisis descriptivo de los pacientes con SDO

Nuestra muestra, formada por un total de 90 pacientes, está constituida por un grupo de mediana edad, con predominio del género femenino que asocian estreñimiento crónico de larga evolución en la mayor parte de ellos, similar a la población descrita en la mayoría de publicaciones^{78,80,131}.

Un 38,88% de nuestros pacientes presentaron una intervención pélvica previa, lo cual es considerado un factor de riesgo para desarrollar alteraciones en el suelo pélvico¹. Otro hecho presente en la mayoría de mujeres que forman nuestra muestra es el antecedente de parto vaginal, al igual que en otros estudios⁸⁵, que también favorece la aparición del SDO³. De hecho, la EEA muestra los cambios anatómicos que suceden en el esfínter anal en mujeres asintomáticas tras un parto vaginal previo¹³².

El síntoma más frecuente evidenciado en los pacientes de nuestra serie es la sensación de tumoración vaginal, similar al trabajo de Martín-Martín et al.⁹⁰ lo que nos lleva a deducir la afectación multicompartimental de este tipo de patologías y la importancia de considerar el suelo pélvico como un conjunto anatómico y no como tres compartimentos separados.

Existen diversos factores por los que se puede alterar el diagnóstico, independientemente de la prueba realizada, como es el comportamiento del paciente. Kashyap et al.¹³³ demostraron una elevada prevalencia de trastornos psiquiátricos y emocionales en los pacientes estreñidos que se sometían a una VD, en nuestra muestra, un 15% de los pacientes presentaban depresión como antecedente médico.

En relación con la consistencia de las heces según la escala Bristol, el valor más frecuente fue de 2, aumentando la sintomatología e indicando un déficit hídrico en la dieta. De hecho, la mayor parte de los pacientes tomaron laxantes en el último año.

El valor medio de ODS Score de 14, nos indicó que la mayoría de pacientes realizaban un esfuerzo excesivo para la defecación asociado a una sensación de evacuación incompleta. Por este motivo, más de la mitad de nuestras pacientes requieren la realización de maniobras digitales para finalizar la evacuación. En otras series, los pacientes presentaron un ODS Score medio de 10¹²³ o incluso hasta de 20⁹⁰. Nuestro valor podría justificarse por la gran variedad de pacientes que se remiten a nuestra consulta, debido a que se evalúan paciente con patología del suelo pélvico de todos los compartimentos para estudio en la unidad y no sólo pacientes con estreñimiento.

La forma clínica de presentación del SDO, objetivada con más frecuencia, durante la exploración física fue el rectocele, al igual que en la bibliografía consultada^{78,124,125}. La elevada prevalencia de esta patología tanto en la población general como en personas con alteración del hábito defecatorio, y, la facilidad de reconocerlo mediante la exploración en consulta, suele ser el motivo por el cual se evidencie con más frecuencia el rectocele.

La segunda patología diagnosticada a la inspección ha sido el descenso perineal. Esto puede ser debido a la fuerte asociación con un prolapso interno, que no siempre es objetivable mediante la inspección, requiriendo de pruebas complementarias para diagnosticarlos y, en el caso de no realizarla, hace que, a veces, quede infradiagnosticado.

6.1.2 Análisis descriptivo de la evaluación por VD del SDO

En nuestro estudio, la alteración clínica diagnosticada con más frecuencia mediante la VD, fue la intususcepción, objetivada en el 80% de los pacientes. Sin embargo, en la literatura^{78,90,92,125,127}, la patología que más diagnostica la VD es el rectocele. Esta diferencia, se podría explicar porque nosotros consideramos hasta los casos más leves de intususcepción que, suelen ser asintomáticos y sin repercusión en el tratamiento final. De hecho, algunos autores¹³⁴ han encontrado que hasta un 50% de la población asintomática tiene algún grado de intususcepción que podríamos considerar “fisiológica”. Esto justifica nuestro resultado

de un 80% al estar el estudio realizado en pacientes con sintomatología de defecación obstructiva y estreñimiento crónico, además de otros factores de riesgo.

De igual forma, la intususcepción es una alteración que suele evidenciarse al inicio del periodo expulsivo y que hacia el final de la prueba con el esfuerzo defecatorio máximo y la expulsión del contraste no siempre se hace patente, por lo que puede estar infradiagnosticada por muchos autores^{92,130}.

Durante la VD o en la EEAD, el paciente, no tiene la necesidad espontánea de defecar y, por tanto, los resultados del estudio pueden estar influenciados por la capacidad de comprensión del paciente, su participación activa en el proceso, así como, la intensidad del esfuerzo defecatorio producido. Esto podría explicar, los diferentes resultados entre la VD y la EEAD. Además, varían en la cantidad y calidad de contraste empleado, hasta 300 ml de gastrografín® en la VD y 150 ml de gel ecográfico en la EEAD.

La posición mientras se realiza la exploración también es diferente, en la VD, el paciente permanece en sedestación sobre un inodoro, la forma más fisiológica para la defecación, facilitando la evacuación rectal, mientras que, en la EEAD, el paciente se coloca decúbito lateral izquierdo. Sin embargo, en esta última posición, tal y como describimos en nuestro estudio con las rodillas flexionadas, el ángulo entre el fémur y la pelvis es similar a la posición sentada, favoreciendo la relajación del músculo puborrectal⁸⁵. Dado que la posición para la realización de la EEAD no se encuentra estandarizada, podría explicar la alteraciones en la concordancia de ambas pruebas en comparación con los datos publicados anteriormente (mr2011)

Una de las desventajas de la VD en comparación con la EEAD es la necesidad de un área radiológica específica para la realización de esta prueba, sumado a la radiación a la que se expone el paciente.

6.1.3 Análisis descriptivo de la evaluación por EEAD del SDO

Al igual que en la VD, la intususcepción fue la alteración más diagnosticada mediante la EEAD. Sin embargo, en otro estudio¹³⁰ fue la patología menos diagnosticada, los autores argumentan que fue debido a la falta de cooperación del paciente durante la realización de la ecografía, ofreciendo más intususcepciones con la VD que con la EEAD.

La EEAD es capaz de visualizar los mismos diagnósticos que la VD pero con variaciones en su frecuencia, incluso puede diagnosticar patología concomitante en otros compartimentos pélvicos, mientras que la prueba de referencia, no. En el compartimento anterior visualizó 11 casos de cistocele y en el compartimento medio del suelo pélvico 8

casos de prolapso uterino que habían pasado totalmente desapercibidos en la VD.

La VD, según la técnica utilizada en este estudio, carece de la capacidad de visualización de estos compartimentos. Sin embargo, se puede complementar con la opacificación de la vejiga, denominada colpocistodefecografía, para incluir imágenes del compartimento anterior. Aunque, este procedimiento es aún más invasivo que la VD convencional, es mal tolerado por los pacientes y requiere radiación adicional. La EEAD es capaz de obtener información sobre el resto de compartimentos del suelo pélvico sin necesidad de opacificación de ninguna estructura.

En el estudio realizado por de la Portilla et al.⁸⁰ correlacionó los hallazgos exploratorios de pacientes con SDO, con la EEAD, demostrando que la EEAD es capaz de diagnosticar más enteroceles, anismos y rectoceles grado III que la combinación de exploración física junto con una manometría y una proctoscopia.

6.1.4 Análisis descriptivo de la encuesta de satisfacción

En cuanto a la tolerancia psicológica de la prueba, al igual que refiere Steensma et al.⁸⁷, la mayor parte de los pacientes presentaron menor índice de incomodidad mientras se les realizó la EEAD en comparación con la VD. Vitton et al.⁹² demostró que la tolerancia de los pacientes fue significativamente mejor para la EEAD que la resonancia magnética dinámica o la VD.

La causa por la que más de la mitad de los sujetos de nuestro trabajo se sintieron incómodos con la VD, fue sobretodo, por la sensación de vergüenza percibida durante la realización de la misma. El sujeto podría sentirse avergonzado mientras intenta expulsar el contraste sentado en el inodoro, en un entorno sin privacidad. Este hecho podría influir negativamente en los resultados de la VD, debido a que es necesario la cooperación del paciente para este tipo de prueba^{87,123,130}. Estos resultados, sugirieron que el paciente se sintió más relajado mientras se le realizaba la EEAD, por lo que algunas alteraciones como el anismo, como veremos más adelante, pueden ser sobrediagnosticadas en la VD y tener una mayor fiabilidad en la EEAD.

Para el seguimiento posterior tras una intervención quirúrgica, el 60% de nuestros pacientes preferían realizarse una EEAD, en lugar de una VD. En otro estudio⁹², el 72% de los pacientes preferían también la EEAD y solo el 2% eligió la VD como prueba para el control tras la cirugía. En estos resultados influyen mucho los factores socioculturales de la muestra que se estudie. Nuestros resultados son los primeros publicados en la población española a este respecto, por lo que puede servir a otros investigadores como referencia.

Otras variables importantes que pueden influir en los resultados obtenidos en nuestro trabajo son, la cooperación del paciente, su comprensión de la prueba y la calidad con la que el paciente intenta expulsar el contraste, simulando el proceso defecatorio¹²³.

6.2 ANÁLISIS COMPARATIVO DE LAS FORMAS DE PRESENTACIÓN CLÍNICA DEL SDO: VALIDEZ DE LA EEAD Y SU CONCORDANCIA CON LA VD

Nuestros resultados nos han permitido conocer la concordancia entre ambas pruebas diagnósticas al evaluar la validez entre las diferentes formas clínicas del SDO. El grado de acuerdo fue “casi perfecto” en los casos de intususcepción y prolapso rectal. En el anismo, rectocele, enterocele y descenso perineal observamos un acuerdo “bueno-sustancial”.

Sin embargo, no hemos obtenido ninguno índice de kappa menor de 0,4 que indicaría un acuerdo “pobre”.

6.2.1 Anismo

En el caso del anismo, hubo una concordancia buena-sustancial entre ambas pruebas diagnósticas con un índice kappa de 0,697, como se observa en otros estudios^{78,125}. Asimismo, la EEAD reveló cifras elevadas de sensibilidad, especificidad y valor predictivo negativo, similar a los datos aportados por el grupo de Regadas et al.¹²⁵ (2011)

Todos los casos de anismo, excepto uno, visualizados mediante la VD se confirmaron con la EEAD, de hecho, se objetivaron 6 casos por EEAD que la VD no visualizó. La discordancia entre ambas pruebas se contrastó con la manometría anorrectal. En 6 de las 7 discordancias la EEAD coincidía con el resultado de la manometría, considerado el “gold standard” en el diagnóstico de anismo, por lo que podemos concluir que la EEAD es incluso más precisa que la VD para el diagnóstico de anismo, probablemente por la colaboración del paciente durante la prueba y la mayor confortabilidad con la misma.

Sin embargo, en el estudio realizado por Jeong et al.¹³⁰, el grado de acuerdo entre la ecografía y la VD fue “moderado”, inferior al nuestro, para el diagnóstico de anismo. Esto puede ser debido a que, como sabemos la EEAD es una prueba operador dependiente, y en nuestro estudio todas fueron realizadas por los mismos dos cirujanos especialistas europeos que habían recibido formación específica en un centro de excelencia, y habiendo descartado la curva de aprendizaje que se realizó de forma previa al inicio del estudio. Esto puede mejorar los resultados con respecto a otros como los de Jeon et al.

Se ha demostrado en un trabajo realizado por Murad-Regadas et al.¹²⁶ la utilidad de la

EEAD en las alteraciones funcionales del suelo pélvico que provocan SDO, al compararla con la manometría anorrectal para distinguir a los individuos normales de aquellos con anismo.

En dicho estudio, se evaluó el movimiento del músculo puborrectal durante el esfuerzo defecatorio midiendo la variación del ángulo formado entre la línea del canal anal y el borde interno del músculo puborrectal, al igual que como hemos realizado en nuestro estudio. En los sujetos normales, el músculo puborrectal se deslizó hacia abajo, aumentando su distancia a la sonda ecográfica por la relajación durante el esfuerzo. En los casos de anismo, el músculo puborrectal se movió hacia la sonda ocasionado por la contracción paradójica.

6.2.2 Rectocele

Todos los casos de rectoceles identificados con la EEAD se correspondieron a los diagnosticados con la VD, sin embargo, en la EEAD pasaron desapercibidos 16 rectoceles, 6 pertenecían a un grado I y los 10 restantes a un grado II, como ya hemos comentado sin repercusión clínica excepto una paciente que asociaba sensación de bultoma vaginal. Podría justificarse por la falta de cooperación de los pacientes durante la realización de la EEAD y no haber realizado un esfuerzo adecuado. Otra justificación es que la posición de decúbito lateral de la EEAD frente a la sedestación hace que el suelo pélvico soporte menor carga gravitacional, por lo que algunas alteraciones pueden minimizarse o pasar más desapercibidas, sobretodo en estadios iniciales. A pesar de ello, el grado de acuerdo es bueno con índice Kappa de 0,62 nuestros resultados son equiparables a los publicados por otros autores^{78,130}.

En el estudio pormenorizado de los diferentes grados de rectocele, solamente hubo un caso de desacuerdo que en el que la EEAD identificó un rectocele grado III que se correspondía con rectocele grado II en la VD, elevando en este sentido la concordancia, como la descrita por otros autores⁹⁰. Sin embargo, con la EEAD no pasó desapercibido ningún rectocele grado III, lo que explicaría su elevada sensibilidad y, por tanto, podríamos afirmar que esta técnica sería muy precisa para este tipo de patologías. Es importante resaltar que todos los rectoceles que son sintomáticos y aquellos que requieren de una intervención quirúrgica para su corrección son en su inmensa mayoría grado III, por lo que la utilidad de la EEAD a la hora de tomar una decisión terapéutica es incuestionable.

Parece que los rectoceles visualizados en la EEAD se encontraban en estadios más avanzados que con la VD, estos hallazgos están en concordancia con los publicados por

otros autores⁸⁷. De forma similar sucede en el enterocele, que comentaremos más adelante. Probablemente, se podría explicar por las diferencias evidentes de ambas técnicas, la posición de realización de las pruebas, así como, la cooperación del paciente durante la exploración. Es debido, además, sin duda a que la EEAD no visualiza los grados iniciales (fisiológicos y asintomáticos) con la misma facilidad que la VD.

Se sugiere que la VD tiende a sobrediagnosticar los prolapsos del compartimento posterior, ya que se han descrito rectoceles grado I en VD de mujeres asintomáticas⁸⁷. En nuestro estudio, la VD identificó 6 rectoceles grado I que no se observaron en la EEAD. Por tanto, surge la duda si es un infradiagnóstico con EEAD o un sobrediagnóstico de la VD, y de si esto implica o no importantes consecuencias clínicas, ya que este tipo de patología suele ser asintomática y no precisa tratamiento.

6.2.3 Enterocele

En el caso del enterocele, a través de la VD se objetivaron un total de 36 casos, 6 de ellos grado III, mientras que con la EEAD se evidenciaron 22 casos, coincidiendo en los 6 casos de grado III diagnosticados con la VD.

Vemos que en los pacientes con enterocele grado III hubo una concordancia casi perfecta entre las dos pruebas, sin embargo, para los grados I y II, no se visualizaron de forma rutinaria en la EEAD, coincidiendo con los resultados del estudio multicéntrico de Regadas et al.¹²⁵. La explicación podría ser por el tipo de sonda empleada para la realización de la EEAD que, junto con la posición del recto durante la exploración, impiden la visualización de los enteroceles grado I y II al comenzar el área escaneada por debajo de la línea isquiocóigea. Del mismo modo, para la realización de la EEAD se precisa que la vejiga esté replecionada para poder valorar la movilidad uretral y la presencia de cistoceles, lo cual entra en competencia de espacio con el descenso de un enterocele, lo que minimiza el diagnóstico de los grados iniciales y sin significación clínica de esta entidad.

La EEAD ha sido capaz de detectar el enterocele grado III, con un acuerdo entre ambas pruebas de “casi perfecto”, es decir, aquellos casos importantes que tienen repercusión clínica y precisan de tratamiento específico. De esta manera, se podría estudiar solo la presencia o ausencia de enterocele sin necesidad de analizar ningún tipo de tamaño ni grado. Esta limitación explica probablemente la baja sensibilidad ($S=56\%$) y la elevada especificidad ($S=96\%$) de la EEAD en la detección de enteroceles. Sucede de forma similar en la literatura⁹².

A pesar de ello, el grado de acuerdo global entre ambos procedimientos diagnósticos es de “moderado”, con un índice Kappa de 0,554, como en otros trabajos¹³⁰.

6.2.4 Intususcepción

La mayoría de intususcepciones identificadas con la VD se detectaron con la EEAD, a excepción de 5 casos que no se visualizaron mediante la EEAD, un caso grado I, dos casos grado II y otros dos casos grado III. El grado de acuerdo entre ambas pruebas es “casi perfecto”, lo cual no han llegado a alcanzar ninguno de los estudios reportados en la literatura^{78,92,124,125}. De hecho, en ellos, el grado de acuerdo en algunos estudios es incluso de “pobre”¹³⁰, en otros, varía desde un acuerdo “moderado”^{78,124} hasta “bueno”¹²⁵. Esto nos hace pensar que es un diagnóstico muy dependiente de operador, de ahí los resultados tan dispares en la literatura.

El hecho de que en nuestra serie la prevalencia de la intususcepción haya sido alta hace que el VPP sea elevado, lo que es útil cuando queremos que nuestra prueba, la EEAD, sea fiable cuando detecta un caso positivo.

En el trabajo de Hainsworth et al.¹²³ en el que se comparó la ecografía integral pélvica con la VD, con un tamaño muestral de 332 mujeres con SDO, el acuerdo entre ambas pruebas fue de “moderado”. Este estudio demostró que, los pacientes cuya intususcepción era visible en la ecografía tenían más probabilidad de requerir tratamiento quirúrgico, es decir, podría indicar un mayor grado de disfunción del suelo pélvico.

Jeong et al.¹³⁰, también obtuvieron una tasa muy baja de diagnóstico de intususcepción por ecografía, argumentaron diferentes causas, como la posición del paciente, la falta de cooperación del mismo durante la realización del estudio o el material de contraste empleado.

Analizando nuestros resultados en los diferentes grados de intususcepción, se alcanzó una concordancia buena en la identificación de los grados II, de los 44 casos objetivados por VD, se confirmaron 40 de ellos mediante EEAD. Desciende la concordancia entre ambas pruebas en los grados I y III. Es decir, de estos datos argumentamos que es fácil diagnosticar la presencia o ausencia de intususcepción mediante EEAD, pero el grado del mismo es más complicado de clasificar. No obstante, en los casos en los que se identificó la intususcepción por EEAD pensamos que esta patología sería clínicamente más relevante.

La importancia clínica y la necesidad de tratamiento para este tipo de alteración morfológica del suelo pélvico aún se encuentra en debate. De hecho, se han descritos intususcepciones hasta en el 50% de personas asintomáticas¹³⁴.

6.2.5 Descenso perineal

Nuestro estudio muestra una concordancia “buena-sustancial” entre la VD y la EEAD con respecto al diagnóstico de descenso perineal. Igualmente, Murad-Regadas et al.¹²⁴ obtuvieron una correlación buena comparando ambas técnicas. En el trabajo de Vitton et al.⁹², a pesar de que la VD identificaba más descenso perineal que la EEAD, obtuvieron los mismos resultados que nosotros, logrando un buen valor predictivo positivo y una alta especificidad.

La concordancia entre las medidas de la VD y la EEAD, se logró a través del Coeficiente de Correlación Intraclass (ICC), obteniendo una correlación “moderada”. Sin embargo, dado que el valor normal medido por EEAD y por VD es diferente, al hacerlos comparables cuantitativamente, el ICC asciende a una correlación “buena” para las medidas únicas y “excelente” para las medidas promedio del descenso perineal, es decir, la EEAD es capaz de visualizar el descenso perineal igualmente que la VD. Nuestros valores coincidieron con los publicados en la bibliografía¹²⁴.

6.2.6 Prolapso rectal

Se identificaron solamente dos casos de prolapso rectal mediante la VD que se confirmaron a través de la EEAD, indicativo de una gran validez entre ambas pruebas. Sobre el prolapso rectal diagnosticado mediante ecografía, la bibliografía es escasa. En el estudio de Martín-Martin et al.⁹⁰ en el estudiaron el prolapso rectal comparando la VD con la RMD, los resultados son similares a los nuestros.

En la Tabla 64, hemos realizado un cuadro resumen comparando nuestro estudio con el resto publicados en la literatura.

Tabla 64. Revisión de la literatura, concordancia entre VD y EEAD.
(n: tamaño muestral, κ : índice kappa)

Autor	Año	n	Anismo (κ)	Rectocele (κ)	Enterocele (κ)	Intususcepción (κ)	Descenso perineal (κ)	Prolapso rectal (κ)
Murad-Regadas et al ⁷⁸	2008	30	0,901	0,902	-	0,462	-	-
Vitton et al ⁹²	2011	56	-	0,53	0,73	-	0,67	-
Murad-Regadas et al ¹²⁴	2011	29	0,65	0,77	0,65	0,46	0,85	-
Regadas et al ¹²⁵	2011	86	0,61	0,61	0,87	0,79	-	-
Jeong et al ¹³⁰	2020	167	0,406	0,784	0,654	0,296	-	-
Nuestra serie	2021	90	0,697	0,620	0,554	0,808	0,796	1,00

6.3 REPRODUCIBILIDAD INTEROBSERVADOR DE LA EEAD

Los dos observadores encargados de interpretar las EEAD, tienen experiencia previa en ecografía endoanal, además, no se han incluido en el estudio las 20 primeras exploraciones realizadas por cada uno de ellos, dado que las hemos considerado dentro de la curva de aprendizaje para esta nueva modalidad ecográfica. No obstante, en la bibliografía argumentan que, con tan solo 10 exploraciones supervisadas es suficiente para superar la curva de aprendizaje^{80,125}.

Los especialistas encargados de la EEAD deben ser conscientes de todas las posibles patologías producidas por las alteraciones de la defecación y, un amplio conocimiento del suelo pélvico, requisitos cumplidos por nuestros dos observadores.

Se obtuvo una reproducibilidad interobservador con un acuerdo “casi perfecto” para las patologías de anismo, intususcepción y cistocele. Y, el grado de concordancia “bueno-sustancial” se describió en el diagnóstico de rectocele, enterocele, prolapso rectal y prolapso uterino. El descenso perineal obtuvo un acuerdo bueno-sustancial al ser medido de forma cualitativa, pero excelente al ser medido de forma cuantitativa. Ninguna alteración considerada en conjunto obtiene una correlación inferior a buena-sustancial. Estos resultados coinciden con los publicados⁹².

Analizando la concordancia por grados sí que encontramos resultados más dispares. En el caso del rectocele la concordancia mejora conforme mayor es el grado del mismo, siendo casi perfecta para el grado III. Nuevamente vemos que la EEAD es fiable y más útil en los casos en los que la alteración es avanzada y con posible repercusión clínica. Tanto en el enterocele como en la intususcepción los resultados empeoran al analizar por grados, ya que son patologías en las que no hay una medición cuantitativa exacta como el caso del rectocele que nos clasifique entre un grado y otro, sino que son las relaciones con las estructuras anatómicas circundantes las que lo hacen, siendo más difícil unificar un diagnóstico por resultar más sutil su diferenciación.

Con respecto al descenso perineal, hemos encontrado que al valorar de forma cuantitativa la correlación (mediante el ICC), el grado de acuerdo es mucho mejor que al realizarlo de forma dicotómica (sí/no), llegando a ser excelente tanto para medidas únicas como para medidas promedio. Esto sucede porque la catalogación de un descenso perineal como normal o patológico se ha establecido en función de un punto de corte (25mm), lo que hace que en muchas ocasiones la diferencia entre observadores sea pequeña (1-2mm), y aunque su correlación cuantitativa sea muy buena, un observador lo categorice como normal y el otro como patológico. Por esto siempre que una variable cuantitativa puede analizarse de esta forma es preferible a categorizarla como cualitativa.

Cabe realizar una mención al respecto del prolapso rectal, en el que la validez fue perfecta con un Kappa de 1,000 coincidiendo la EEAD con la VD en ambos casos diagnosticados. Sin embargo, analizando las imágenes de la EEAD sin conocimiento clínico y sin poder realizar una exploración física al paciente, tuvimos un caso de discordancia, lo que puede evidenciar que los resultados podrían estar condicionados por este aspecto. Aún así el grado de acuerdo fue bueno-sustancial, y no hubo ningún caso de falso positivo en la exploración realizada por el observador 2, por lo que pensamos que realizando un análisis detallado de las imágenes la fiabilidad de la prueba sigue siendo alta.

Con respecto a los prolapsos de compartimento medio y anterior, la correlación entre observadores es mejor en el caso del cistocele que en el de prolapso uterino. Esto se puede justificar por el hecho de que la vejiga replecionada es una estructura claramente hipoeoica y su prolapso es más evidente durante la realización de la prueba, mientras que el prolapso uterino puede ser más difícil de identificar por su ecogenicidad.

Para la ETD, Steensma et al.⁸⁷, demostraron una buena reproducibilidad para la detección de rectocele entre dos observadores experimentados.

6.4 BENEFICIOS EEAD EN COMPARACIÓN CON LA VD

La principal ventaja de la EEAD frente a la VD es la ausencia de exposición a radiación ionizante del paciente, fundamentalmente, a las pacientes en edad fértil que, de hecho, son las más predispuestas a presentar SDO. Esta característica de la técnica permitiría investigar alteraciones morfológicas en mujeres asintomáticas de forma sencilla.

La EEAD es capaz de visualizar todas las estructuras involucradas en la defecación, incluyendo la musculatura que forma el suelo pélvico. Incluso, identifica otro tipo de patologías del compartimento anterior y medio de la pelvis, es decir, da una visión global de la patología pélvica. En nuestro estudio, se identificaron 19 pacientes con afectación en otros compartimentos del suelo pélvico diferentes al posterior, que es el único que se estudia mediante VD.

La EEAD ha resultado ser un examen simple y relativamente inocuo, ya que la sonda ecográfica se mantiene introducida en el canal anal durante pocos minutos y a través de un escaneo automático se obtienen imágenes rápidamente en cubos 3D, realizando su interpretación tras la extracción de la endosonda. Obteniéndose imágenes de alta resolución espacial y sin distorsión anatómica, incluso cuando se capturan durante el esfuerzo defecatorio máximo. No obstante, dependerá de la experiencia del examinador diagnosticar las alteraciones patológicas del suelo pélvico observadas.

La exploración fue bien tolerada por la mayor parte de paciente, como hemos comentado anteriormente y solo tardó aproximadamente entre 5 y 10 minutos en realizarse, al igual que lo publicado en la bibliografía⁷⁸.

En cuanto a la cantidad de gel ecográfico endoanal empleado, en nuestro estudio, se introdujeron 150ml de gel, al igual que el grupo español de la Portilla⁸⁰, sin embargo, en otros trabajos, utilizan entre 120ml¹²⁵ y 180ml^{78,127}, o incluso 50ml de agua⁹². A pesar de la diferencia con la consistencia fecal y la posición decúbito lateral izquierdo del paciente durante el examen, este volumen de gel fue suficiente para inducir un estímulo defecatorio sin necesidad de utilizar la pasta de bario como en la VD. Aunque la posición de las rodillas flexionadas hacia el pecho, es la más fisiológica para estudiar la defecación, es bastante incómoda, sobretodo para los pacientes mayores, e inadecuada para la ecografía¹³⁵. Durante el estudio, el recto inferior y el canal anal estaban lo suficientemente distendidos para visualizar las disfunciones anorrectales, mientras que el recto estaba sometido al máximo esfuerzo defecatorio.

6.5 RESONANCIA MAGNÉTICA DINÁMICA (RMD)

Tanto la EEAD como la RMD obtienen resultados similares en el diagnóstico de alteraciones del suelo pélvico, cuando se compara con la VD⁹¹, mostrando índices de sensibilidad y especificidad similares. Sin embargo, en el estudio realizado por Martín-Martín et al.⁹⁰, obtuvieron un grado de acuerdo moderado para el diagnóstico de intususcepción, mientras que en el nuestro con la EEAD el acuerdo asciende a casi perfecto. De igual manera sucede con el enterocele y el descenso perineal, mediante la RMD obtuvieron un grado de acuerdo de moderado y pobre, respectivamente, y con la EEAD fue de casi perfecto.

La RMD ofrece una visión global de los tres compartimentos del suelo pélvico, otra de las ventajas que comparte con la EEAD. También es posible identificar los tejidos blandos y la musculatura del suelo pélvico⁹³.

El paciente se sitúa decúbito supino para la realización de la RMD, esta posición, es considerada como uno de los inconvenientes de la prueba. No obstante, se puede realizar la RMD en la posición de sedestación, pero requiere de una máquina de configuración abierta, mucho más costosa y no suele estar disponible de forma usual¹³⁶.

En comparación con la RMD, la EEAD es una técnica más barata, sin necesidad de muchos recursos, garantizando una maniobra de Valsalva óptima para el estudio de alteraciones relacionadas con la defecación obstructiva.

A la luz de los resultados de nuestro estudio, y comparativamente con los publicados para la RMD, pensamos que la EEAD debe ser de elección como primera prueba diagnóstica en el estudio diagnóstico dinámico del SDO y las alteraciones del suelo pélvico, siempre que el centro disponga del material necesario y el personal entrenado.

6.6 ECOGRAFÍA TRANSPERINEAL DINÁMICA (ETD)

Se ha comparado la EEAD combinando un abordaje endovaginal con la ETD⁸⁴, objetivando que ambas modalidades presentaron buena correlación para evaluar alteraciones del suelo pélvico, aunque, la EEAD es más eficaz para identificar la integridad muscular y detectar los defectos esfinterianos, ya que la ETD no es capaz de determinar la longitud del esfínter.

Hainsworth et al.¹²³, propusieron el uso de ETD como primera exploración para evaluar a pacientes con sospecha de SDO. Aunque, para planificar el tratamiento quirúrgico, sugirieron la confirmación mediante VD, en el diagnóstico de rectocele,

intususcepción y enterocele. En este mismo trabajo, vieron que con el abordaje transperineal resultaba difícil identificar las intususcepciones, pero combinándolo con un abordaje transvaginal detectaban más casos. Sin embargo, para el diagnóstico de rectocele y enterocele resultó más sensible el abordaje transperineal.

De igual modo, Weemhoff et al.¹³⁷ en su estudio, argumentó que la ETD no es capaz de reemplazar a la VD para el diagnóstico de intususcepción y enterocele.

Queda pendiente de futuros estudios comparativos bien diseñados, el determinar cuál de estas dos modalidades diagnósticas resulta más fiable en el diagnóstico de los desórdenes del suelo pélvico.

6.7 ANÁLISIS DECISIÓN TERAPÉUTICA

En nuestro estudio se han intervenido quirúrgicamente un 25% de los pacientes estudiados, un 21% de problemas de suelo pélvico propiamente dichos. Esta tasa es relativamente alta, ya que muchas de las alteraciones encontradas suelen ser fisiológicas, oligosintomáticas u obtienen respuesta al tratamiento médico conservador. Este hecho se justifica porque nuestra muestra es la de una unidad de suelo pélvico altamente especializada, a la que los pacientes son remitidos una vez se ha hecho un estudio inicial y se han intentado medidas conservadoras en muchos de ellos.

La intervención practicada con mas frecuencia ha sido la RVL (10 de los 19 pacientes intervenidos). Esto pone de manifiesto que el manejo se ha realizado acorde con los estándares actuales de realizar un tratamiento multicompartimental y efectivo a largo plazo, mínimamente invasivo, como es el abordaje abdominal con malla. La discordancia encontrada entre la EEAD y la VD en estos 10 pacientes no justificó en ningún caso que la VD hubiera sido necesaria para sentar la indicación o hubiera hallado alguna alteración que cambiara el tipo de abordaje a realizar.

En el caso de la reparación del rectocele vemos que esta intervención se asocia a otras reparaciones en 5 de los 7 casos (71,42%). Esto es debido a que el rectocele suele ser consecuencia, y no causa, de los problemas clínicos del paciente, como esfuerzo defecatorio importante y prolongado, estreñimiento de larga evolución, laxitud del suelo pélvico por partos, etc. Si bien puede llegar a ocasionar clínica cuando se hace de grandes dimensiones (grado III y ocasionalmente grado II) lo que hace necesaria su reparación. La correlación en los casos con indicación quirúrgica fue perfecta, por lo que nuevamente pensamos que no fue necesaria la VD para sentar la indicación en estos pacientes.

El mejor abordaje para la reparación del rectocele parece ser la vía vaginal mediante

colpoplastia posterior, que fue la intervención mayoritariamente practicada. El abordaje transperineal se reserva para intervenciones asociadas necesarias como la reparación esfinteriana. De no haber hecho la EEAD el defecto del EAE de la paciente intervenida de rectocele con defecto esfinteriano podría haber pasado inadvertido, y debutar con una incontinencia fecal que era silente al solucionar el problema de SDO.

Las ventajas que ofrece la EEAD frente a la VD son evidentes en este punto. Se intervinieron 3 pacientes diagnosticados de un cistocele gracias a la EEAD, ya que VD era incapaz de visualizar esta alteración morfológica.

Los casos de dudoso "prolapso rectal" que se remitieron para descartarlo o confirmarlo, fueron descartados con la misma precisión en la EEAD y la VD.

De los resultados obtenidos en todos los pacientes en los que se sentó indicación quirúrgica no hubo ningún caso en el que la VD aportara información adicional relevante respecto a las alteraciones susceptibles de reparación, lo que nos hace pensar que su supuesta mayor fiabilidad diagnóstica pueda ser a expensas de casos asintomáticos o fisiológicos sin significación clínica, lo cual difícilmente justifica su realización, sobretodo, como prueba de diagnóstico inicial a todos los pacientes con alteraciones de suelo pélvico.

A la luz de los resultados globales obtenidos en nuestro estudio queda patente que la EEAD puede ser una prueba perfectamente válida en el manejo diagnóstico de las alteraciones de suelo pélvico y el SDO, igualmente válida que la VD, con las ventajas adicionales ya comentadas. Es el primer estudio realizado con un tamaño muestral importante para valorar de forma pormenorizada la validez de esta prueba, así como su reproducibilidad, constatando que, si es realizado por observadores expertos, sus resultados son comparables a los del considerado como el "gold standard" actual, pudiendo sustituirlo en adelante como la exploración complementaria a realizar en este tipo de pacientes.

VII - CONCLUSIONES

VII – CONCLUSIONES

1. El grado de correlación, medido por el índice de Kappa, entre la ecografía endoanal dinámica y la videodefecografía, ha sido bueno-sustancial en todas las entidades clínicas que afectan al síndrome de defecación obstructiva, excepto en el enterocele que ha sido moderado, si bien el grado de correlación por grados de enterocele si ha sido bueno-sustancial.
2. La concordancia entre ambas pruebas ha sido casi perfecta para los diagnósticos de invaginación intestinal, anismo y prolapso rectal; sustancial para el rectocele y descenso perineal; y concordancia moderada en el enterocele. El grado de correlación aumenta conforme mayor grado de afectación y relevancia clínica adquiere la alteración anatómica.
3. La reproducibilidad interobservador de la ecografía endoanal dinámica ha sido casi perfecta para los diagnósticos de anismo, invaginación intestinal y cistocele, y sustancial para los diagnósticos de rectocele, enterocele, descenso perineal, prolapso rectal y prolapso uterino.
4. Las ventajas que ofrece la ecografía endoanal dinámica frente a la videodefecografía son que es una prueba de fácil acceso en la consulta, sin exponer a radiación al paciente y evalúa todas las estructuras involucradas en la defecación, sin embargo, no es capaz de identificar cómo afectan las alteraciones estructurales a la dinámica defecatoria.
5. Los pacientes evaluados presentan mayor grado de confort durante la realización de la ecografía endoanal dinámica.
6. Los resultados obtenidos a través de la ecografía endoanal dinámica han sido suficientes para planificar la intervención quirúrgica, además, se identificaron patologías decisivas para determinar el abordaje quirúrgico que hubieran pasado desapercibidas en la videodefecografía.
7. Los resultados obtenidos hacen que podamos considerar la ecografía endoanal dinámica como primera prueba de elección en el estudio diagnóstico de los desórdenes del suelo pélvico y el SDO.

VIII – LIMITACIONES Y FUTURAS LÍNEAS DE INVESTIGACIÓN

VIII – LIMITACIONES Y FUTURAS LÍNEAS DE INVESTIGACIÓN

En cuanto a las limitaciones del estudio, cabe destacar que puede tener sesgos típicos de los estudios de validez diagnóstica, sobretodo si son dependientes de operador.

Un posible sesgo es que el observador realizara una anamnesis completa o una exploración física exhaustiva de forma previa a la EEAD a fin de orientar la sospecha clínica en base a estos datos. Esto no difiere de la práctica clínica habitual, ya que se realiza normalmente, pero en determinadas patologías puede alterar la validez de forma artificial, no siendo una de las bondades propiamente dichas de la prueba, sino un diagnóstico obtenido por la exploración física. Nuestros observadores conocían el protocolo del estudio en el que se les impedía realizar una anamnesis previa a la prueba, la solicitud de la misma sólo indicaba que estaba siendo solicitada por SDO, sin datos clínicos adicionales, y el observador sólo podía realizar la exploración mínima para la realización de la ecografía (tacto rectal y vaginal).

Otra de las posibles limitaciones del estudio es que el comparador activo considerado como “gold standard” es la VD, la cual no es una prueba perfecta, que tiene su validez propia, por lo que estamos comparando con un estándar que en ocasiones sobreestima y en otras infradiagnostica determinadas patologías. Pero no disponemos de ninguna prueba que reproduzca al 100% la dinámica defecatoria que el paciente realiza en su domicilio en condiciones normales.

El tamaño muestral es adecuado, aunque el calculado para una potencia estadística del 90% fue de 97 pacientes y finalmente se reclutaron 90, es el estudio con mayor tamaño muestral de este tipo realizado en la literatura mundial, y sobradamente pasa del 80% de potencia estadística que es considerada una potencia completa por muchos autores.

La EEAD como hemos argumentado a lo largo de trabajo es una técnica igual de válida que la VD para el diagnóstico de alteraciones del suelo pélvico. Podría utilizarse como una herramienta de “screening” en la consulta médica para confirmar o descartar este tipo de patologías, así, los pacientes que requieran un estudio más específico o para la planificación de una intervención quirúrgica se podría completar el estudio con una VD o una RMD. Sin embargo, no parecen ser mejores que la EEAD en el diagnóstico de las

alteraciones clínicamente relevantes, podrían tener su papel en casos de alta sospecha clínica en los que la EEAD no confirma los hallazgos esperados.

La EEAD no es tan precisa para identificar el grado I y II de enteroceles, aunque estas patologías no tienen repercusión clínica en los pacientes ni requieren de tratamiento específico para ello.

La EEAD es una prueba operador dependiente, es decir, depende de la destreza, experiencia y formación sobre la ecografía, de cada explorador, así como la medición de cada una de las alteraciones. Aunque nosotros hemos obtenido unos resultados de reproducibilidad interobservador excelentes.

Es importante resaltar que para obtener estos resultados se debe realizar una especialización estructurada, con formación en centros de excelencia, correlación de los resultados durante la curva de aprendizaje, y posterior seguimiento de la monitorización del grado de acierto en los pacientes con pruebas diagnósticas funcionales adicionales. Los operadores deberían ser especialistas con dedicación plena a la coloproctología, formación en suelo pélvico y ecografía endoanal básica, y realizar esta exploración de forma frecuente en su práctica clínica habitual. De lo contrario, otros grupos pueden no encontrar los buenos resultados obtenidos por nuestro estudio.

Otra de las limitaciones de la EEAD en comparación con la VD, es que al tener la sonda introducida dentro del recto del paciente no es posible estudiar como afectan las alteraciones patológicas a la dinámica defecatoria. En el caso de la VD si que es posible visualizar como un rectocele de grandes dimensiones, en ocasiones vacía perfectamente el contraste y en otras impide la expulsión completa durante la realización de la prueba.

Las futuras investigaciones irán dirigidas en la línea de determinar si la ecografía transperineal dinámica es igualmente válida que la EEAD, ya que los equipos son mucho más disponibles que el ecógrafo 3D de sonda endoanal y la correlación anatómica es más intuitiva para el observador, lo que podría hacerla menos operador-dependiente. Actualmente, hemos iniciado la formación en la ecografía transperineal para ofrecer a los pacientes la posibilidad de realizar una ecografía integral del suelo pélvico que incluya el abordaje transperineal, intravaginal y endoanal.

IX – REFERENCIAS BIBLIOGRÁFICAS

IX – REFERENCIAS BIBLIOGRÁFICAS

1. Obregon L, Saunero A. Disfunción del suelo pélvico: epidemiología. Rev Obstet Ginecol Venez 2009;69:172-6.
2. Nygaard I, Barber MD, Burgio KL, Kenton K, Meikle S, Schaffer J, et al. Prevalence of symptomatic pelvic floor disorders in US women. JAMA 2008;300:1311-6.
3. MacLennan AH, Taylor AW, Wilson DH. The prevalence of pelvic floor disorders and their relationship to gender, age, parity and mode of delivery. BJOG 2000; 107:1460-70.
4. Walters MD. Pelvic floor disorders in women: an overview. Rev Med Univ Navarra 2004; 48:9-12,15-7.
5. Martí-Ragué J. Trastornos del suelo pélvico. Cir Esp 2005;77(5):254-7.
6. Kenton K, Shott S, Brubaker L. Vaginal topography does not correlate well with visceral position in women with pelvic organ prolapse. Int Urogynecol J Pelvic Floor Dysfunct 1997;8:336-9.
7. Altman D, Lopez A, Kierkegaard J, et al. Assessment of posterior vaginal wall prolapse: comparison of physical findings to cysto-defecoperitoneography. Int Urogynecol J Pelvic Floor Dysfunct 2005;16:96-103.
8. Enríquez-Navascués J, Gonzales J. Síndrome de obstrucción a la defecación. En: Ortiz H, editor. Guías Clínicas de la Asociación Española de Cirujanos: Cirugía Colorrectal. Madrid: ARÁN; 2012, p. 143-56.
9. Felt-Bersma RJ, Luth WJ, Janssen JJ, Meuwissen SG. Defecography in patients with anorectal disorders: Which findings are clinically relevant?. Dis Colon Rectum 1990;33:277-84.
10. Iacobellis F, Reginelli A, Berritto D, Gagliardi G, Laporta A, Brillantino A, et al. Pelvic floor dysfunctions: how to image patients? Jpn J Radiol 2020;38:47-63.
11. Whitehead WE, Bharucha AE. Diagnosis and treatment of pelvic floor disorders. What's new and what to do. Gastroenterology 2010;105:775-85.
12. Villet, R. Prise en charge chirurgicale uniciste des troubles de la statique pelvienne. Acta endoscópica 2002; 32: 311-20.

13. Corton MM. Aspects of gynecologic surgery. Chapter 38. Anatomy. En: Hoffman BL, Schorge JO, Schaffer JL, et al, editors. Williams gynecology. 2nd edition. New York: McGraw-Hill Medical; 2012, p. 917-47.
14. Vesalius, A. De humani corporis fabrica libri septum. Libro II. 2a edición. Basel, Oporinus, 1555.
15. Carrillo K, Sanguineti A. Pelvic Floor Anatomy. Rev Med Clin Condes 2013; 24:185-9.
16. Grigorescu BA, Lazarou G, Olson TR, Downie SA, Powers K, Greston WM, Mikhail MS. Innervation of the levator ani muscles: description of the nerve branches to the pubococcygeus, iliococcygeus, and puborectalis muscles. Int Urogynecol J Pelvic Floor Dysfunct 2008;19:107-16.
17. Frohlich B, Hotzinger H, Fritsch H. Tomographical anatomy of the pelvis, pelvic floor, and related structures. Clin Anat 1997;10:223-30.
18. Heald RJ, Moran BJ. Embryology and anatomy of the rectum. Semin Surg Oncol 1998;15:66-71.
19. Denonvilliers C. Propositions et observations d'anatomie, de physiologie et de pathologie. Paris: impr et fonderie de Rignoux et Ce; 1837.
20. Kuhn RIP, Hollyock VE. Observations on the anatomy of the rectovaginal pouch and septum. Obstet Gynecol 1982;59:445-7.
21. Maldonado PA, Wai CY. Pelvic Organ Prolapse: New Concepts in Pelvic Floor Anatomy. Obstet Gynecol Clin North Am 2016;43:15-26.
22. Bertrand M, Colombo PE, Prudhomme M, Rounate P. Cáncer de recto: anatomía quirúrgica. EMC-Técnicas quirúrgicas-Aparato digestivo 2016; 32 (2):1-9 [Artículo E-40-606].
23. Jiménez LM, Espín E. Cáncer de ano. En: Ortiz H, editor. Guías Clínicas de la Asociación Española de Cirujanos: Cirugía Colorrectal. Madrid: ARÁN; 2012, p. 291-9.
24. Netter FH. Atlas of human anatomy. Amsterdam: Elsevier Health Sciences;2010.
25. Merchea A, Larson DW. Ano. En: Townsend CM, Beauchamp D, Evers BM, Mattox KL, editors. Sabiston. Tratado de cirugía 20th edition. Galveston,Texas: Elsevier; 2018, p. 1394-417.
26. Godlewski G, Prudhomme M. Embriology and anatomy of the anorectum. Basis of surgery. Surg Clin Noth Am 2000; 80: 319-43.

27. Milligan ET, Morgan CN. Surgical anatomy of the anal canal: with special referenece to anorectal fistula. *Lancet* 1934;224:1150-6.
28. Roig JV, Lehur PA, Alós R, Solana A, García Armenjol J. Esfínter anal artificial ABS®. Concepto, mecanismo de acción y técnica de implantación. *Cir Esp* 1998; 64:546-51.
29. Shafik A. A new concept of the anatomy of the anal sphincter mechanism and the physiology of defecation. The external anal sphincter: a triple-loop system. *Invest Urol* 1975;12:412-9.
30. Fatton B, Cayrac M, Letouzey V, Masia F, Mousty E, Marès P, et al. Anatomía funcional del piso pélvico. *EMC-Ginecología-Obstetricia* 2015;51(1):1-20 [Artículo E – 15-A-10].
31. Quigley EM. Enfermedades del piso pélvico y del esfínter anal: perspectiva de un gastroenterólogo. *Rev Med Clin Condes* 2013; 24:299-304.
32. Varma KK, Stephens D. Neuromuscular reflexes of rectal continence. *Aust N Z J Surg* 1972;41:263-72.
33. Mahieu P, Pringot J, Bodar P. Defecography: I. Description of a new procedure and results in normal patients. *Gastrointestinal Radiol* 1984; 9:247-51.
34. Barrett KE, Barman SM, Boitano S, Brooks HL. Motilidad Gastrointestinal. En: McGraw-Hill interamericana, editores. *Ganong Fisiología Médica* 23ª edición. México: McGraw-Hill; 2010, p. 469-78.
35. Harris LA. Prevalence and ramifications of chronic constipation. *Manag Care Interface* 2005;18: 23-30.
36. Longstreth GF, Thompson WG, Chey WD, Houghton LA, Mearin F, Spiller RC. Functional bowel disorders. *Gastroenterology* 2006; 130:1480-91.
37. Lacy BE, Mearin F, Chang L, Chey WD, Lembo AJ, Simren M, et al. Bowel disorders. The Rome IV criteria for bowel disorders. *Gastroenterology* 2016;150:1393-407.
38. Mearin F, Ciriza C, Mínguez M, Rey E, Mascort JJ, Peña E, et al. Clinical Practice Guideline: Irritable bowel syndrome with constipation and functional constipation in the adult. *Rev Esp Enferm Dig* 2016;108:332-63.
39. Talley NJ, Jones M, Nuyts G, Dubois D. Risk factors for chronic constipation based on a general practice sample. *Am J Gastroenterol* 2003;98:1107-11.

40. Chang L, Toner BB, Fukudo S, Guthrie E, Locke GR, Norton NJ et al. Gender, age, society, culture, and the patient's perspective in the functional gastrointestinal disorders. *Gastroenterology* 2006;130:1435-46.
41. Heaton KW, Lewis SJ. Stool form scale as a useful guide to intestinal transit time. *Scand J Gastroenterol* 1997;32:920-4.
42. Johanson JF, Sonnenberg A, Koch TR. Clinical epidemiology of chronic constipation. *J Clin Gastroenterol* 1989;11:525-36.
43. Pfeifer J, Uranüs S. Controversies in constipation: What are the treatment options? En: Boulos Pb, Wexner SD, editores. *Challenges in colorectal surgery*. Toronto: W.B. Saunders; 2000. p. 65-89.
44. Ciriza de Los Ríos C, Aparicio Cabezudo M, Zatarain Valles A, Rey Díaz-Rubio E. Obstructed defecation syndrome: a diagnostic and therapeutic challenge. *Rev Esp Enferm Dig* 2020;112(6):477-82.
45. Pescatori M, Spyrou M, Pulvirente d'Urso A. A prospective evaluation of occult disorders in obstructed defecation using the "iceberg diagram". *Colorectal Dis* 2007; 9: 452-6.
46. Fabrizio AC, Alimi Y, Kumar AS. Methods of Evaluation of Anorectal Causes of Obstructed Defecation. *Clin Colon Rectal Surg* 2017;30:46-56.
47. Mínguez M, Benages A. Escala de Bristol: ¿Un sistema útil para valorar la forma de las heces? *Rev Esp Enf Dig* 2009; 101:305-11.
48. Rao SS, Meduri K. What is necessary to diagnose constipation? *Best Pract Res Clin Gastroenterol* 2011;25:127-40.
49. D'Hoore A, Penninckx F. Obstructed defecation. *Colorectal Dis* 2003;5:280-7.
50. García-Armengol J, Moro D, Ruiz MD, Alós R, Solana A, Roig-Vila J. Defecación obstructiva. Métodos diagnósticos y tratamiento. *Cir Esp* 2005;78 (Supl3): 59-65.
51. Cavallaro PM, Staller K, Savitt LR, Milch H, Kennedy K, Weinstein MM, et al. The contributions of internal intussusception, irritable bowel syndrome, and pelvic floor dyssynergia to obstructed defecation syndrome. *Dis Colon Rectum* 2019;62:56-62.
52. Kelvin FM, Hale DS, Maglinte DD, Patten BJ, Benson JT. Female pelvic organ prolapse: Diagnostic contribution of dynamic cystoproctography and comparison with physical examination. *AJR Am J Roentgenol* 1999; 173:31-7.
53. Bordeianou L, Hicks CW, Kaiser AK, Alavi K, Sudan R, Wise PE. Rectal Prolapse: An Overview of Clinical Features, Diagnosis, and Patient-Specific Management Strategies. *J Gastrointest Surg* 2014;18:1059-69.

54. Iturrino JC, Lembo AJ. Constipation. En: Feldman M, Friedman LS, Brands LJ editors. *Sleisenger and Fordtran's gastrointestinal and liver disease*, 11th Edition. Philadelphia: Elsevier Inc; 2021, p. 250-75.
55. Somers S, Maglinte DDT. Functional Imaging of Anorectal and Pelvic Floor Dysfunction. En: Gore RM, Levine MS, editores. *Textbook of Gastrointestinal Radiology* 4th Edition. Philadelphia: Elsevier Inc; 2015, p. 890-4.
56. Evans J, Davis B. The Pelvic Floor Center: A Multidisciplinary Approach to Pelvic Floor Dysfunction. En: Hull TL, editor. *Posterior Pelvic Floor Abnormalities*. Philadelphia: Elsevier Inc; 2011, p. 121-9.
57. Mellgren A, Schultz I, Johansson C, Dolk A. Internal rectal intussusception seldom develops into total rectal prolapse. *Dis Colon Rectum* 1997; 40:817-20.
58. Broden B, Snellman B. Procidentia of the rectum studied with cineradiography: A contribution to the discussion of causative mechanism. *Dis Colon Rectum* 1968; 11:330-47.
59. Bartolo DC, Roe AM, Virjee J, Mortensen NJ. Evacuation proctography in obstructed defaecation and rectal intussusception. *Br J Surg* 1985; 72: S111-6.
60. Womack NR, Williams NS, Holmfield JH, Morrison JF. Pressure and prolapse the cause of solitary rectal ulceration. *Gut* 1987; 28:1228-33.
61. Pinho M, Yoshioka K, Ortiz J, Oya M, Keighley MR. The effect of age on pelvic floor dynamics. *Int J Colorectal Dis* 1990; 5:207-8.
62. Kelvin FM, Maglinte DD, Hornback JA, and Benson JT. Pelvic prolapse: assessment with evacuation proctography (defecography). *Radiology* 1992;184: 547-51.
63. Jorge JM, Ger GC, Gonzalez L, and Wexner SD. Patient position during cinedefecography: Influence on perineal descent and other measurements. *Dis Colon Rectum* 1994;37:927-31.
64. Kim M, Rosenbaum C, Schlegel N, et al. Obstructed defecation-an enteric neuropathy? An exploratory study of patient samples. *Int J Colorectal Dis* 2019;34(1):193-6.
65. Whitehead WE, Wald A, Diamant NE, Enck P, Pemberton JH, Rao SSC. Functional disorders of the anus and rectum. *Gut* 1999;45 Suppl II:1155-9.
66. Rao SS, Patcharatrakul T. Diagnosis and treatment of dyssynergic defecation. *J Neurogastroenterol Motil* 2016;22(3):423-35.
67. Wallden L. Defecation block in cases of deep rectogenital pouch. *Acta Chir Scand* 1952;103(3):236-8.

68. Mahieu P, Pringot J, Bodart P. Defecography: II. Contribution to the diagnosis of defecation disorders. *Gastrointest Radiol* 1984;9(3):253-61.
69. Felt-Bersma RJ, Luth WJ, Janssen JJ, Meuwissen SG. Defecography in patients with anorectal disorders: Which findings are clinically relevant?. *Dis Colon Rectum* 1990;33:277-84.
70. Bartram C. Dynamic evaluation of the anorectum. *Radiol Clin North Am* 2003; 41(2):425-41.
71. Palmer SL, Lalwani N, Bahrami S, Scholz F. Dynamic fluoroscopic defecography: updates on rationale, technique, and interpretation from the Society of Abdominal Radiology Pelvic Floor Disease Focus Panel. *Abdom Radiol* 2021;46(4):1312-1322.
72. Halligan S. Re: The benefits or otherwise of evacuation proctography (defecography). *Abdom Imaging* 1995; 20: 280-1.
73. Paquette I, Rosman D, Sayed RE, Hull T, Kocjancic E, Quiroz L, et al. Consensus Definitions and Interpretation Templates for Fluoroscopic Imaging of Defecatory Pelvic Floor Disorders: Proceedings of the Consensus Meeting of the Pelvic Floor Consortium of the American Society of Colon and Rectal Surgeons. *Tech Coloproctol* 2021;25(1):3-17.
74. Maglinte DD, Bartram C. Dynamic imaging of posterior compartment pelvic floor dysfunction by evacuation proctography: techniques, indications, results, and limitations. *Eur J Radiol* 2007; 61:454-61.
75. Glassman LM. Defecography. En Smith LE, editor. *Practical guide to anorectal testing*. New York: Igaku-Shoin, 1995, p 23-5.
76. Goei R, and Kemerink G. Radiation dose in defecography. *Radiology* 1990; 176:137-9.
77. Greenberg T, Kevin FM, Maglinte DD. Barium trapping in rectoceles: are we trapped by the wrong definition? *Abdom Imaging* 2001; 26:587-90.
78. Murad-Regadas SM, Regadas FSP, Rodrigues LV, Silva FR, Soavez FA, Escalante RD. A novel three-dimensional dynamic anorectal ultrasonography technique (echodefecography) to assess obstructed defecation, a comparison with defecography. *Surg Endosc* 2008;22:974-9.
79. Santoro GA, Dietz HP. Ultrasonographic Evaluation of Outlet Obstruction and the Female Pelvic Floor. *Semin Colon Rectal Surg* 2010;21:225-37.

80. de la Portilla F, Rubio Manzanares Dorado M, Pino Díaz V, Vazquez Monchul JM, Palacios C, Díaz Pavón JM, et al. Utilidad de la ecografía dinámica tridimensional en el estudio del suelo pélvico. *Cir Esp* 2015;93(8):530-5.
81. Bliss DZ, Mellgren A, Whitehead WE, Chiarioni G, Emmanuel A, Santoro GA, et al. Assessment and conservative management of fecal incontinence and quality of life in adults. In Abrams P, Cardozo L, Khoury S, Wein A, (eds): 5th International Consultation on Incontinence. Paris: ICUD-EAU; 2013, pp. 1443-85.
82. Abdool Z, Sultan AH, Thakar R. Ultrasound imaging of the anal sphincter complex: a review. *Br J Radiol* 2012; 85:865-75.
83. Stone DE, Quiroz LH. Ultrasound imaging of pelvic floor. *Obstet Gynecol Clin N Am* 2016;43:141-53.
84. Murad-Regadas SM, Karbage SA, Bezerra LS, Regadas FSP, da Silva Vilarinho A, Borges LB, et al. Dynamic translabial ultrasound versus echodefecography combined with the endovaginal approach to assess pelvic floor dysfunctions: How effective are these techniques?. *Tech Coloproctol* 2017;21(7):555-65.
85. Beer-Gabel M, Assoulin Y, Amitai M, Bardan E. A comparison of dynamic transperineal ultrasound (DTP-US) with dynamic evacuation proctography (DEP) in the diagnosis of cul de sac hernia (enterocele) in patients with evacuatory dysfunction. *Int J Colorectal Dis* 2008; 23(5): 513-9.
86. Martellucci J, Naldini G. Clinical relevance of transperineal ultrasound compared with evacuation proctography for the evaluation of patients with obstructed defaecation. *Colorectal Dis* 2011;13: 1167-72.
87. Steensma AB, Oom DMJ, Burger CW, Schouten WR. Assessment of posterior compartment prolapse; a comparison of evacuation proctography and 3D transperineal ultrasound. *Colorectal Dis* 2010; 12: 533-9.
88. Perniola G, Shek C, Chong CC, Chew S, Cartmill J, Dietz HP. Defecation proctography and translabial ultrasound in the investigation of defecatory disorders. *Ultrasound Obstet Gynecol* 2008;31:567-71.
89. Dietz HP. Pelvic Floor Ultrasound: A Review. *Clin Obstet Gynecol* 2017; 60(1):58-81.
90. Martín-Martín GP, García-Armengol J, Roig-Vila JV, Espí-Macías A, Martínez-Sanjuán V, Mínguez-Pérez M, et al. Magnetic resonance defecography versus videodefecography in the study of obstructed defecation syndrome: Is videodefecography still the test of choice after 50 years?. *Tech Coloproctol* 2017;21(10):795-802.

91. Foti PV, Farina R, Riva G, Coronella M, Fisichella E, Palmucci S, et al. Pelvic floor imaging: comparison between magnetic resonance imaging and conventional defecography in studying outlet obstruction syndrome. *Radiol Med* 2013;118:23–39.
92. Vitton V, Vignally P, Barthet M, Cohen V, Durieux O, Bouvier M, Grimaud JC. Dynamic anal endosonography and MRI defecography in diagnosis of pelvic floor disorders: comparison with conventional defecography. *Dis Colon Rectum* 2011;54(11):1398-404.
93. Zafar A, Seretis C, Feretis M, Karandikar S, Williams SC, Goldstein M, et al. Comparative study of magnetic resonance defaecography and evacuation proctography in the evaluation of obstructed defaecation. *Colorectal Dis* 2017;19(6):O204-9.
94. Cappabianca S, Reginelli A, Iacobellis F, Granata V, Urciuoli L, Alabiso ME, et al. Dynamic MRI defecography vs. entero-colpo-cysto-defecography in the evaluation of midline pelvic floor hernias in female pelvic floor disorders. *Int J Colorectal Dis* 2011;26:1191–6.
95. Ramage L, Simillis C, Yen C, Lutterodt C, Qiu S, Tan E, et al. Magnetic resonance defecography versus clinical examination and fluoroscopy: a systematic review and meta-analysis. *Tech Coloproctol* 2017;21(12):915-27.
96. Faucheron JL, Barot S, Collomb D, Hohn N, Anglade D, Dubreuil A. Dynamic cystocolpoproctography is superior to functional pelvic MRI in the diagnosis of posterior pelvic floor disorders: results of a prospective study. *Colorectal Dis* 2014;16(7):O240-7.
97. Ridgeway BM, Weinstein MM, Tunitsky-Bitton E. American Urogynecologic Society Best-Practice Statement on Evaluation of Obstructed Defecation. *Female Pelvic Med Reconstr Surg* 2018;24(6):383-91.
98. Maglinte DD, Hale DS, Sandrasegaran K. Comparison between dynamic cystocolpoproctography and dynamic pelvic floor MRI: pros and cons: which is the “functional” examination for anorectal and pelvic floor dysfunction?. *Abdom Imaging* 2013;38:952-73.
99. Matsuoka H, Wexner SD, Desai MB, Nakamura T, Nogueras JJ, Weiss EG, et al. A comparison between dynamic pelvic magnetic resonance imaging and videoproctography in patients with constipation. *Dis Colon Rectum* 2001;44(4):571-6.

100. Ciriza de Los Ríos C, Mínguez M, Remes-Troche JM, Lacima G. High-resolution and high-definition anorectal manometry: rediscovering anorectal function. *Rev Esp Enferm Dig* 2018;110(12):794-805.
101. Prichard DO, Lee T, Parthasarathy G, Fletcher JG, Zinsmeister AR, Bharucha AE. High-resolution anorectal manometry for identifying defecatory disorders and rectal structural abnormalities in women. *Clin Gastroenterol Hepatol* 2017;15(3):412-20.
102. Andrianjafy C, Luciano L, Loundou A, Bouvier M, Vitton V. Three-dimensional high-resolution anorectal manometry can predict response to biofeedback therapy in defecation disorders. *Int J Colorectal Dis* 2019;34(6):1131-40.
103. Podzemny V, Pescatori LC, Pescatori M. Management of obstructed defecation. *World J Gastroenterol* 2015;21(4):1053-60.
104. Lee HJ, Boo SJ, Jung KW, Han S, Seo SY, Koo HS, et al. Long-term efficacy of biofeedback therapy in patients with dyssynergic defecation: results of a median 44 months follow up. *Neurogastroenterol Motil* 2015;27:787-95.
105. Hwang YH, Person B, Choi JS, Nam YS, Singh JJ, Weiss EG, et al. Biofeedback therapy for rectal intussusception. *Tech Coloproctol* 2006; 10: 11-5.
106. Biardeau X, Haddad R, Chesnel C, Charlanes A, Hentzen C, Turmel N, et al. Use of botulinum toxin A in pelvic floor dysfunctions in the elderly: A review. *Prog Urol* 2019;29(4):216-25.
107. Del Popolo F, Cioli VM, Plevi T, Pescatori M. Psycho-echo-biofeedback: a novel treatment for anismus--results of a prospective controlled study. *Tech Coloproctol* 2014;18(10):895-900.
108. Bove A, Bellini M, Battaglia E, Bocchini R, Gambaccini D, Bove V, et al. Consensus statement AIGO/SICCR diagnosis and treatment of chronic constipation and obstructed defecation (part II: treatment). *World J Gastroenterol* 2012;18(36):4994-5013.
109. Altomare DF, Binda G, Ganio E, De Nardi P, Giamundo P, Pescatori M; Rectal Prolapse Study Group. Long-term outcome of Altemeier's procedure for rectal prolapse. *Dis Colon Rectum* 2009; 52:698-703.
110. Mahmoud NN, Bleier JIS, Aarons CB, Paulson EC, Shanmugan S, Fry RD. Colon y recto. En: Townsend CM, Beauchamp D, Evers BM, Mattox KL, editors. *Sabiston. Tratado de cirugía* 20th edition. Galveston, Texas: Elsevier; 2018, p. 1394-417.

- 111.Regadas FSP, Regadas Filho FSP. Staplers for obstructed defecation syndrome. *Tech Coloproctol* 2018;22(1):1-3.
- 112.Arroyo A, González-Argenté FX, García-Domingo M, Espin-Basany E, De-la-Portilla F, Pérez-Vicente F, et al. Prospective multicentre clinical trial of stapled transanal rectal resection for obstructive defaecation syndrome. *Br J Surg* 2008;95(12):1521-7.
- 113.Lehur PA, Stuto A, Fantoli M, Villani RD, Queralto M, Lazorthes F, et al. Outcomes of stapled transanal rectal resection vs. biofeedback for the treatment of outlet obstruction associated with rectal intussusception and rectocele: a multicenter, randomized, controlled trial. *Dis Colon Rectum* 2008; 51: 1611-8.
- 114.Giraudet G, Lucot JP, Quinton JF, Cosson M. Prolapsos genitales. *EMC-Ginecología-Obstetricia* 2017;53(1):1-18 [Artículo E – 290-A-10].
- 115.D'Hoore A, Penninckx F. Laparoscopic ventral recto(colpo)pexy for rectal prolapse: surgical technique and outcome for 109 patients. *Surg Endosc* 2006;20(12):1919-23.
- 116.Samaranayake CB, Luo C, Plank AW, Merrie AE, Plank LD, Bissett IP. Systematic review on ventral rectopexy for rectal prolapse and intussusception. *Colorectal Dis* 2010;12:504–12.
- 117.Padrón Municipal de habitantes de la Región de Murcia. Datos municipales: Población según zonas básicas de salud, municipio y área de salud 01/01/2020. [Fecha de Consulta: 10 de Febrero de 2021]. Centro Regional de Estadística de Murcia (CREM) www.econet.carm.es
- 118.Fernandez PS, Diaz PS. Pruebas Diagnosticas. *Atención Primaria en la Red* 2003; 10:120-4.
- 119.Altomare DF, Spazzafumo L, Rinaldi M, Dodi G, Ghiselli R, Piloni V. Set-up and statistical validation of a new scoring system for obstructed defaecation syndrome. *Colorectal Dis* 2008, 10: 84–8.
- 120.Cohen JA. A coefficient of variation for nominal scales. *Educ Psychol Meas* 1960, 20: 37-46.
- 121.Landis J, Koch G. The measurement of observer agreement for categorical data. *Biometrics* 1977;33(1):159-74.
- 122.McMahon B, Trichopoulos D, editores. *Epidemiology: Principles & Methods*. Boston: Brown and Co; 1996, p. 348.

- 123.Hainsworth AJ, Solanki D, Hamad A, Morris SJ, Schizas AM, Williams AB. Integrated total pelvic floor ultrasound in pelvic floor defaecatory dysfunction. *Colorectal Dis* 2017;19(1): O54-O65.
- 124.Murad-Regadas SM, dos Santos D, Soares G, Regadas FSP, Rodrigues LV, Buchen G. A novel three-dimensional dynamic anorrectal ultrasonography technique for the assessment of perineal descent, compared with defaecography. *Colorectal Dis* 2011;14:740-7.
- 125.Regadas FS, Haas EM, Abbas MA, Marcio J, Habr-Gama A, Sands D, et al. Prospective multicenter trial comparing echodefecography with defecography in the assessment of anorrectal dysfunction in patients with obstructed defecation. *Dis Colon Rectum* 2011;54:686-92.
- 126.Murad-Regadas SM, Regadas FS, Rodrigues LV, Souza MH, Lima DM, Silva FR. A novel procedure to assess anismus using three-dimensional dynamic anal ultrasonography. *Colorectal Dis* 2007;9:159-65.
- 127.Farina P, Miravalle O, Muñoz JP, Vazquez F, Lueso M, Arias J. Presentación de nueva técnica: ecografía tridimensional dinámica endorrectal (ecodefecografía) en el estudio de pacientes con síndrome de obstrucción del tracto de salida. Técnica y resultados. Primera experiencia en la Argentina. *Rev Argent Coloproct* 2013;4:167-70.
- 128.Haylen BT, de Ridder D, Freeman RM, Swift SE, Berghmans B, Lee J, et al. An International Urogynecological Association (IUGA)/International Continence Society (ICS) joint report on the terminology for female pelvic floor dysfunction. *Int Urogynecol J* 2010; 21:5-26.
- 129.De la Portilla F, Vega J, Rada R, Segovia-González MM, Cisneros N, Maldonado VH, et al. Evaluation by three-dimensional anal endosonography of injectable silicone biomaterial (PTQ) implants to treat fecal incontinence: long-term localization and relation with the deterioration of the continence. *Tech Coloproctol* 2009; 13:195-9.
- 130.Jeong HY, Yang SJ, Cho DH, Park DH, Lee JK. Comparison of 3-Dimensional Pelvic Floor Ultrasonography and Defecography for Assessment of Posterior Pelvic Floor Disorders. *Ann Coloproctol* 2020;36(4):256-63.
- 131.Murad-Regadas SM, Regadas FS, Rodríguez LV, Pereira J, Fernandes GO, Dalcanfreitas ID, et al. Use of dynamic 3-Dimensional transvaginal and transrectal

- ultrasonography to assess posterior pelvic floor dysfunction related to obstructed defecation. *Dis Colon Rectum* 2014;57:228-36.
132. Murad-Regadas SM, Regadas FS, Rodrigues FS, Kenmoti VT, Fernandes GO, Buches G. Effect of vaginal delivery and ageing on the anatomy of the female anal canal assessed by three-dimensional anorectal ultrasound. *Colorectal Dis* 2012; 14:1521-7.
133. Kashyap AS, Kohli DR, Raizon A, Olden KW. A prospective study evaluating emotional disturbance in subjects undergoing defecating proctography. *World J Gastroenterol* 2013;19(25):3990-5.
134. Shorvon PJ, McHugh S, Diamant NE, Somers S, Stevenson GW. Defecography in normal volunteers: results and implications. *Gut* 1989;30(12):1737-49.
135. Piloni V, Spazzafumo L. Evacuation sonography. *Tech Coloproctol* 2005;9(2):119-26.
136. Roos JE, Weishaupt D, Wildermuth S, Willmann JK, Marincek B, Hilfiker PR. Experience of 4 years with open MR defecography: pictorial review of anorectal anatomy and disease. *Radiographics* 2002;22(4):817-32.
137. Weemhoff M, Kluivers KB, Govaert B, Evers JL, Kessels AG, Baeten CG. Transperineal ultrasound compared to evacuation proctography for diagnosing enteroceles and intussusceptions. *Int J Colorectal Dis* 2013;28(3):359-63.

