

## CASO EN IMÁGENES

# Abordaje ecográfico del ligamento calcaneonavicular plantar (*spring ligament*)

## Sonographic approach of the plantar ligament calcaneonavicular (*spring ligament*)

María Elena del Baño Aledo<sup>a</sup>, Jacinto Javier Martínez Payá<sup>a,\*</sup> y José Ríos Díaz<sup>b</sup>

<sup>a</sup>Unidad Central de Anatomía. Grupo de Investigación ECOFISTEM. Universidad Católica San Antonio de Murcia, Murcia, España

<sup>b</sup>Centro Universitario Ciencias de la Salud San Rafael-Universidad Nebrija, Madrid, España

### Justificación

#### Descripción anatómica

El ligamento calcaneonavicular plantar (LCNP) (fig. 1) o también conocido con el nombre de *spring ligament* está constituido por los fascículos superomedial, medioplantar oblicuo e inferolateral<sup>1</sup>.

Sostiene pasivamente el arco longitudinal del pie junto con el ligamento plantar largo y la aponeurosis plantar, y se encarga de tensar, junto con el ligamento deltoideo, la cara interna de este arco y de estabilizar la cabeza del astrágalo (fig. 2). La musculatura del pie junto con los tendones del músculo peroneo largo (MPL) y del músculo tibial posterior (MTP) representan el sostén activo de este arco longitudinal<sup>2</sup>.

#### Relevancia clínica

La lesión aislada del complejo LCNP es extraña y en la gran mayoría de las ocasiones suele ser secundaria a una tendinopatía del tendón del MTP, lo que puede provocar una deformidad en pie plano-valgo<sup>1</sup>. En caso de lesión, es el fascículo superomedial el que se afecta con mayor frecuencia<sup>3</sup>.

Su menoscabo está asociado a dolor crónico en el tarso medial junto a la tendinopatía del MTP. En este sentido, se

ha observado en los casos de tendinopatía crónica del tendón del MTP un engrosamiento del fascículo superomedial del ligamento calcaneonavicular plantar que puede asociarse a laxitud o rotura<sup>1,3</sup>.

### Objetivos

- Evaluar el fascículo superomedial del complejo LCNP como complemento a la valoración del dolor asociado a la tendinopatía crónica del MTP.
- Establecer un abordaje ecográfico accesible y seguro del fascículo superomedial del complejo LCNP que permita ampliar las posibilidades terapéuticas.

### Exploración ecográfica

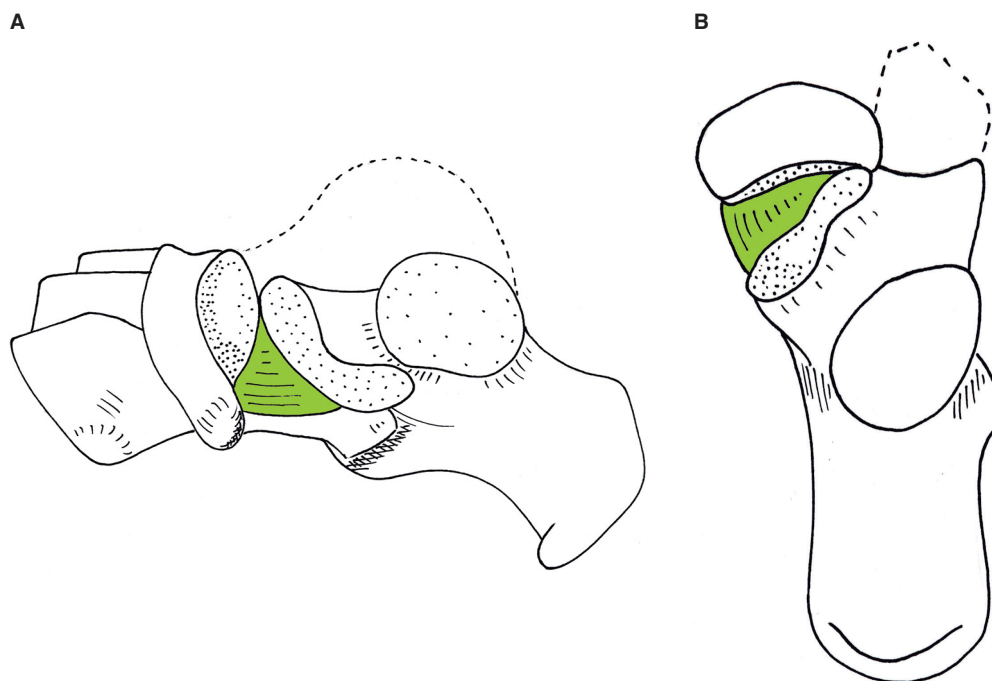
#### Posición del paciente

El paciente se coloca en decúbito supino con abducción de cadera y flexión de rodilla. A partir de esta posición, la flexión-extensión del tobillo facilita la observación del ligamento.

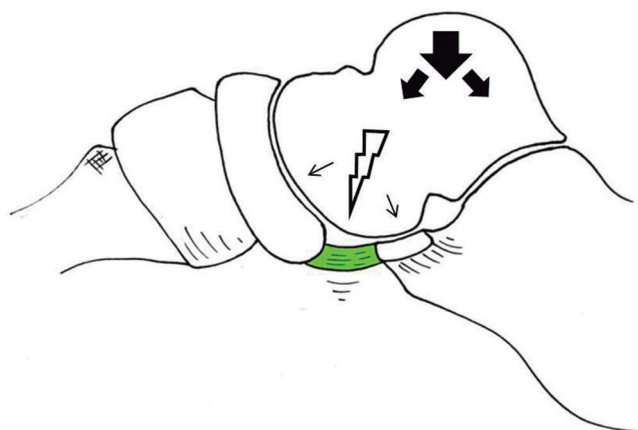
Su variante en bipedestación permitirá evaluar el ligamento durante la carga.

\*Autor para correspondencia.

Correo electrónico: [jmartinez@ucam.edu](mailto:jmartinez@ucam.edu) (J. Martínez Payá).



**Figura 1** Visión medial (A) y superior (B) del complejo ligamentoso calcaneonavicular plantar (*spring ligament*). Se ha retirado el astrágalo.



**Figura 2** Complejo ligamentoso calcaneonavicular plantar en su función de sostén de la cabeza del astrágalo, lo que hace honor a su nombre de ligamento muelle.

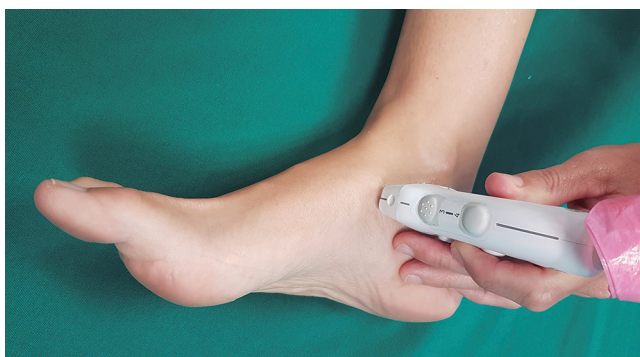### Optimización, posición del transductor e imagen ecográfica

El ligamento se localizará en torno a 1-1,5 cm de profundidad por lo que la optimización de la imagen irá dirigida a obtener una buena resolución superficial.

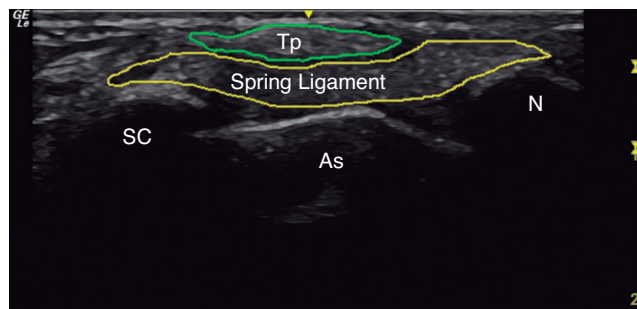
La posición del transductor se localizará en una posición ligeramente anterior y a 2 cm distales respecto del maléolo medial (fig. 3).

De este modo, tras encontrar las referencias óseas del sustentáculo del calcáneo y el navicular, se llevará a cabo un corte longitudinal del ligamento empleando como ventana el tendón del tibial posterior que aparecerá cortado oblicuamente (fig. 4).

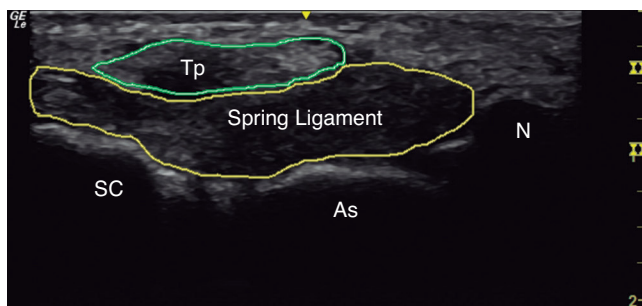
En condiciones de normalidad el ligamento presenta un grosor de 4 mm en su porción proximal y de 3,6 mm en su porción distal<sup>3</sup>. Sin embargo, en presencia de laxitud o rotu-



**Figura 3** Posición del transductor para la localización del fascículo superomedial del ligamento calcaneonavicular plantar.



**Figura 4** Exploración longitudinal del fascículo superomedial del ligamento calcaneonavicular plantar (*spring ligament*). As: cabeza del astrágalo; N: navicular; ST: sustentáculo del calcáneo; Tp: tendón del tibial posterior.



**Figura 5** Engrosamiento del fascículo superomedial del ligamento calcaneonavicular plantar (*spring ligament*) asociado a tendinopatía crónica del tibial posterior. As: cabeza del astrágalo; N: navicular; ST: sustentáculo del calcáneo; Tp: tendón del tibial posterior.

ra se han observado ligamentos de 5 mm de grosor en la porción proximal y de 6 mm en la porción distal<sup>1,3</sup> (fig. 5).

## Bibliografía

1. Mengiardi B, Pinto C, Zanetti M. Spring Ligament Complex and Posterior Tibial Tendon: MR Anatomy and Findings in Acquired Adult Flatfoot Deformity. *Semin Musculoskelet Radiol* 2016; 20(1):104-15.
2. Pasapula C, Devany A, Magan A, Memarzadeh A, Pasters V, Shariff S. Neutral heel lateral push test: The first clinical examination of spring ligament integrity. *Foot* 2015;25(2):69-74.
3. Mansour R, Teh J, Sharp RJ, Ostlere S. Ultrasound assessment of the spring ligament complex. *Eur Radiol* 2008;18(11):2670-5.